

T.C

Saęlık Bakanlıęı

Bezm-i Alem Valide Sultan Vakıf Gureba

Eęitim ve Arařtırma Hastanesi

II. Kulak Burun Boęaz Hastalıkları Klinięi

Klinik Őefi: Doę Dr Orhan GEDİKLİ

**TİROİD NODÜLER HASTALIKLARININ TANISINDA
İNCE İęNE ASPIRASYON BİYOPSİSİ İLE POSTOPERATİF HİSTOPATOLOJİK
DEęERLENDİRME SONUÇLARININ KARŐILAŐTIRILMASI**

Uzmanlık Tezi

Dr Ali GÜVEY

İstanbul-2006

Uzmanlık eğitimim boyunca benden desteklerini esirgemeyen birlikte çalıştığım şeflerim; Doç. Dr. Orhan GEDİKLİ, Op. Dr. Osman KARAASLAN, Op. Dr. Turgay HAN, şef yardımcılarım; Op. Dr. Hamdi YAKUT, Op. Dr. Orhan ALTINTAŞ, başasistanlarım; Op. Dr. Bayram VEYSELLER, Op. Dr. Tayfun APUHAN, Op. Dr. Fadullah AKSOY, Op. Dr. Mert BİLGİLİ, Doç. Dr. Ahmet KOÇ, Op. Dr. Turhan SAN, uzmanlarım Op.Dr. Sabri Baki EREN, Op. Dr. Arzu Yasemin KORKUT, Op. Dr. Ayşenur MERİÇ TEKER, Op. Dr. İsmail BAŞARANOĞLU, Op. Dr. Ebru AKTAŞ, Op. Dr. Abdullah KARATAŞ, Op. Dr. Handan DOLAY, Op. Dr. Cihan KOÇ, Op. Dr. Atilla ŞENGÖR, Op.Dr. Emin KARAMAN, çok değerli asistan arkadaşlarım ile özellikle tez çalışmamda desteğini benden esirgemeyen çok kıymetli arkadaşım Op. Dr. Fatih OĞHAN'a teşekkürü bir borç bilirim.

Beni tüm eğitim dönemlerimde sonsuz bir şekilde her konuda destekleyen aileme de özel olarak teşekkürlerimi sunuyorum.

Dr. Ali GÜVEY

İÇİNDEKİLER

| | |
|---|----|
| 1.GİRİŞ..... | 4 |
| 2.GENEL BİLGİLER..... | 5 |
| 2.1.TARİHÇE..... | 5 |
| 2.2.HİSTOLOJİ..... | 5 |
| 2.3.ANATOMİ..... | 6 |
| 2.4.FİZYOLOJİ..... | 7 |
| 2.5.TANI YÖNTEMLERİ..... | 8 |
| 2.5.1.Biyokimyasal Yöntemler A-Tiroid Fonksiyon Testleri..... | 8 |
| B-Tiroid Otoantikoları..... | 10 |
| 2.5.2.Radyolojik Yöntemler A-Direkt Grafi..... | 10 |
| B-USG..... | 11 |
| C-Renkli Doppler USG..... | 11 |
| D-BT..... | 12 |
| E-MRI..... | 12 |
| 2.5.3.Tiroid Sintigrafisi..... | 12 |
| 2.5.4.İİAB..... | 13 |
| 2.6. İİAB'NİN TEMEL İLKELERİ..... | 16 |
| 2.6.1. İİAB NİN KOMPLİKASYONLARI..... | 18 |
| 2.6.2. SİTOLOJİK TANILAR..... | 18 |
| 2.6.3. İİAB SONUÇLARININ DEĞERLENDİRİLMESİ..... | 20 |
| 2.6.4. İİAB'NİN TEMELLERİ..... | 22 |
| 2.6.5. USG EŞLİĞİNDE İİAB..... | 23 |
| 2.6.6. İİAB'DE TUZAKLAR..... | 25 |
| 2.6.7. TEKRAR BİYOPSİ ENDİKASYONLARI..... | 25 |
| 3. MATERYAL VE METOD..... | 25 |
| 4.BULGULAR..... | 26 |
| 5.TARTIŞMA..... | 29 |
| 6. SONUÇ VE ÖZET..... | 32 |
| 7. KAYNAKLAR..... | 33 |

1.GİRİŞ

İnce iğne aspirasyon biyopsisi (İİAB) tiroid nodüllerinde en iyi tanı metodudur. Güvenli, ucuz, minimal invazif ve sensitif olması avantajları olup yüksek oranda tanı koydurucudur. Klinik kullanıma başlanmasından beri opere olan hastaların sayısında genelde bir düşme olmasına rağmen kanserli olguların yüzdesi artmıştır.

Tiroid nodüllerinin tanısında 18 gauge iğne ile aspirasyon biyopsisinin tanımlanması ilk olarak Martin ve Ellis tarafından 1930 larda yapılmış, ardından Silverman veya Tru-Cut iğneler kullanılarak doku koparan iğne biyopsileri geliştirilmiş fakat yüksek morbidite, yanlış negatif sonuçlar ve iğne içine malign hücre ekimlerinden dolayı bu yaklaşımlar geniş kabul görmemiştir. İskandinav araştırmacılar 1960 larda ilk kez bugünkü anlamda İİAB yi tanımlamışlardır.

Ülkemiz endemik guatr bölgesinde bulunmaktadır. Gerek guatrojenlerin fazlalığı, gerekse iyot alımında yetersizlik hem diğer tiroid hastalıklarının prevalansını hem de kanser prevalansını yükseltmektedir. Son Çernobil faciası sonrasında tiroid kanseri vakalarında ne kadarlık bir artış olacağı zamanla ortaya çıkacaktır. Tiroid kanserlerinin %90'ının iyi differansiye yani yavaş ilerleyen ve iyi prognozlu olduğu da düşünülürse gelişmiş ve halen gelişmekte olan tanı yöntemleri ile bu hastalıktan dolayı olan ölüm oranının düşürülmesi zor olmayacaktır.

İİAB'nin klinik yararlılığını belirleyen faktörlerden en önemli iki tanesi aspirasyon yapanın ve sitopatoloğun tecrübesidir. Yetersiz hücre aspirasyonu tanı koymada zorluk oluşturabilir. Bu nedenle ultrasonun klavuzluğu sıklıkla kullanılmaktadır.

Bu çalışmada tiroid nodüllerinin tanısında USG eşliğinde İİAB sonuçları ile postoperatif histopatolojik değerlendirme sonuçları karşılaştırıldı ve cerrahi sonuçları tartışıldı.

2. GENEL BİLGİLER

2.1.TARİHÇE

Tiroid terimi Grekçe'deki kalkan şekilli anlamına gelen thyreoides kelimesinden köken alır. İlk olarak bu bezi Galen (Galenos M.S.129-198) tarif etmiştir. Tiroid ismi ise 1656 yılında Adenographia adlı eserinde Thomas Wharton tarafından (1) kullanılmıştır. Tarihte ilk defa tiroid bezine cerrahi girişimi Egina'lı Paulus gerçekleştirmiştir (2).

Tiroid hastalıklarının tanı ve tedavisinde ise 19.yüzyıla kadar büyük bir ilerleme görülmemiştir. Bern Üniversitesinden Theoder Kocher tarafından tiroid cerrahisi ile ilgili tıp literatüründe ilk büyük eser 1878 yılında yazılmıştır (2).

Patolojik anatominin gelişmediği çağlarda tüm tiroid kanserleri "sarkomatöz dejenerasyon" olarak isimlendirilmiştir. İlk olarak 1862 yılında Paris'te Gosselin tiroid kanser hücrelerini ortaya koymuştur. 1932 yılında soliter nodül ile tiroid kanseri arasındaki ilişki anlaşılmıştır. Tümör çapı, lenf ganglion metastazı ve uzak metastaz varlığını gösteren TNM sistemi tiroid kanseri sınıflamasında kullanılmaya başlanmıştır (2). Burns Isii 1811'de ilk olarak primer tiroid kanserinin tam tarifini yapmış, 1887'de Langhans tarafından tiroid kanseri sınıflamasında o zamana kadar ki en mükemmel tasnif yapılmıştır (3).

Tiroid dokusundan İİAB ise ilk olarak 20.yy'ın ortalarında tanımlanmış, ancak klinik kullanıma 1970'li yılların ikinci yarısından sonra yaygın olarak girmiştir.

2.2.HİSTOLOJİ

Embriyolojik olarak gelişmesini tamamlayan tiroidi çevreleyen fibröz bir kapsül vardır. Bu kapsül bez içine septalar göndererek bezde lobülasyonlara neden olur. Bu lobülasyonlardan her biri, tiroidin temel yapısı olan folliküllerden oluşur. Her lobülde ortalama 2-40 follikül vardır. Erişkin tiroid yaklaşık 3×10^6 follikül içerir. Her bir follikül, içi kolloidle dolu bir lümeni çepeçevre saran tek sıralı küboidal-kolumnar epitel ve bu epiteli çevreleyen bazal membrandan oluşur. Follikül hücrelerine tirosit adı da verilir. Bir tiroid follikülünde esas olarak üç tip hücre vardır. Bunlar; hem folliküler lümen hem de bazal membranla ilişkide olan normal follikül hücresi ve oksifilik hücreler (Hurthle) ve lümenle ilişkide olmayan ancak bazal membranla ilişkide olan parafolliküler hücrelerdir. Bu hücrelere aynı zamanda A, B ve C hücreleri adı da verilmektedir. A hücresi normal follikül hücresi olup (tirosit) tiroid hormonlarının yapım ve salınmasından sorumludur ve TSH hormonunun etkisi altındadır. B hücresi (Askanazy hücresi, onkosit, Hurthle hücresi) çok miktarda serotonin toplamaktadır, TSH reseptörü içerip tiroglobulin sentezi yapabilmesine karşın fonksiyonu tam olarak bilinmemektedir. C hücresi (parafolliküler hücre) esas olarak tirokalsitonin

hormonunun yapım ve salınmasından sorumludur ve TSH'nın kontrolünde değildir. APUD (amin precursor uptake decarboxylase) sisteminin de bir parçasıdır (4).

2.3.ANATOMİ

Erişkin tiroid bezi ortalama 15-20 gr ağırlığındadır. Sağ ve sol iki lob ve bunları birleştiren istmüsten oluşmaktadır. Ayrıca %50-80 sıklıkla bu yapılara ilave olarak istmüsten yukarıya doğru uzanan ve tiroglossal kanalın kalıntısı olan piramidal lob bulunur (5). Her bir lobun boyu 4-5 cm, eni 2-3 cm, kalınlığı 2-4 cm olup tiroid kıkırdağın ortası ile 6. trakeal halka arasında uzanır. Genelde 1 ile 4.trakeal halkalar arasına yerleşim gösterir. Sağ ve sol lobları trakeayı önden kısmen çevreler. Lateralinde karotis kılıfı ve sternokleidomastoid kası yer alır. Tiroid bezi yüzeyle derine doğru; deri, süperfisyel fasya, derin boyun fasyasının yüzeyle tabakası ve bu tabakanın örttüğü sternokleidomastoid, omohyoid, sternohyoid ve sternotiroid kasları (strap kasları) tarafından örtülür. Arka medialde özofagus ve trakea tarafından sınırlanmıştır (5, 6).

Tiroid normalde komşu organlardan rahatlıkla ayrılabilir durumdadır. Posterior süspansuar ligament (Berry ligamenti) aracılığı ile krikoid kıkırdak ve üst trakeal halkalara sıkıca yapışıktır. Lateral lobun posterosüperiorunda süperior, posteroinferiorunda inferior paratiroidler yerleşmiştir. Bağ dokusundan oluşan bir kapsül, bezi sarar ve organın stromasını yapan septalar oluşturur. Buna tiroidin gerçek kapsülü denir. Gerçek kapsülün dışında pretrakeal fasyanın devamı olan ikinci bir kapsül vardır ki buna yalancı veya cerrahi kapsül adı verilir. Tiroidektomide diseksiyon bu iki kapsül arasından yapılır. Bezin kanlanması süperior ve inferior tiroid arterleri ile olur. Süperior tiroidal arter, bifurkasyonun hemen üzerinden eksternal karotis arterden çıkar ve aşağı doğru ilerleyerek tiroidin üst polüne girer. Bu bölgede süperior laringeal sinir artere paralel seyrederek. Tiroidin üst polü düzeyinde arter ön ve arka dallara ayrılır. Arka daldan çıkan küçük bir arter ise üst paratiroidi besler. İnfierior tiroidal arter genellikle truncus tirocervicalis'ten, nadiren subklavian arterden köken alır. Karotis arterinin ve juguler venin arkasından geçerek prevertebral fasyayı deler ve iki dala ayrılarak posterolateralden tiroide girer. N. Laryngeus Recurrens bu iki dalı ön, arka ve arasından çaprazlar. Daha altta olan daldan alt paratiroidi besleyen küçük bir arter ayrılır. Nadir olarak Arcus aortadan çıkan ve inferiordan tiroide giren beşinci bir arter (thyroidea ima) bulunur. Tiroidin venleri tiroid yüzeyinde bir pleksus oluşturarak üst, orta ve alt tiroidal venlere dökülür. Üst ve orta venler internal juguler vene, alt venler ise pleksus oluşturarak brakiosefalik vene drene olur (4). Lenfatik drenaj subkapsüler bir pleksus aracılığı ile parakapsüler bölge, pretrakeal alan, internal juguler ve rekürren sinir komşuluğundaki lenf bezlerine olur. İstmusun üzerinde ve trakeanın önünde palpe edilen lenf bezine "Delphian

Nodu” denir ve genellikle malignite veya tiroiditle birlikte görülür (5). İnnervasyonunu üst ve orta servikal sempatik gangliyonlardan gelen lifler ve vagustan kaynaklanarak laringeal sinirlerin dalları ile gelen parasempatik lifler sağlar. Rekürren laringeal sinirler larinksin intrensek kaslarını innerve ederler. Tiroidektomi esnasında zedelendiğinde aynı tarafta vokal kord paralizisi meydana gelmektedir. Sağ rekürren sinir sağ subklavian arterin önünde vagus sinirinden çıkar ve arterin altından dönerek arkasından yukarıya yönelir. Daha sonra trakeösefagial olukta seyrederek, tiroid sağ lobunun arkasından geçer ve krikotiroid kasının arkasından larinkse girer. Sol rekürren laringeal sinir arcus aorta düzeyinde vagustan ayrılır, aortun posterioruna dönerek trakeösefagial oluğa yönelir ve sağdaki sinire benzer şekilde tiroide girer. Aslında insanların sadece %64’ünde sağ, %77’sinde sol rekürren sinir trakeösefagial olukta seyrederek (4). Süperior laringeal sinir, gangliyon nodosumun hemen altından nervus vagustan çıkar. Öne ve aşağı doğru ilerleyerek larinkse yaklaşıncı iç (internal) ve dış (eksternal) olmak üzere iki dala ayrılır. İnternal dal epiglot ve larinksin mukozasında dağılan sensitif dallar verir. Eksternal dal ise krikotiroid ve farinksin konstrüktör kaslarına motor dallar verir (7).

2.4.TİROİD FİZYOLOJİSİ

Tiroidin folliküler hücrelerinden tiroksin (T4) ve triiyodotironin (T3) hormonları salgılanır. Ayrıca parafolliküler hücrelerden de kalsiyumun metabolizmasında etkili olan kalsitonin salgılanmaktadır. T3 ve T4 genel anlamda bazal metabolizmayı düzenleyen hormonlardır. Hücre içinde bulunan nükleus reseptörlerine bağlanarak protein yapımını regüle ederler. Ayrıca mitokondrilerde oksidasyon olaylarını hızlandırır, membran yapısında yer alan enzimlerin aktivitesini kontrol etmek gibi diğer fonksiyonları da vardır. Bu bağlamda tiroid hormonları yaşam için mutlak gereklidirler (8). Tiroidden T3 ve T4 sekresyonu anterior hipofizden salgılanan tiroid stimulan hormonun (TSH) kontrolü altındadır. TSH uyarısı T3 ve T4 salınımını uyarırken, kandaki T3 ve T4 artışı hipofizden TSH salınımını suprese eder (negatif feed-back) ve salınımı ise hipotalamustan salgılanan TRH’nın (tirotropin releasing hormon, tiotrop serbestleştirici hormon) kontrolü altındadır. Tiroksin ve triiyodotironin sekresyonunun artmasıyla metabolizma hızı %60-100 oranında artabilir. Salgının ortadan kalkması ise metabolizma hızını normalin %40 altına düşürür (9, 10). Tiroid hormonlarının oluşumu eksojen iyot alımına bağımlıdır. Follikül hücresinde tirozine bir iyot bağlanması ile monoiyodotirozin (MIT), iki iyot bağlanması ile diiyodotirozin (DIT) oluşur. İki DIT eşlendiğinde T4, bir MIT ile bir DIT eşlendiğinde T3 meydana gelir. Tiroid hormonları tiroglobuline (Tg) bağlı olarak follikül içindeki kolloidde depolanır. Bu depo vücudun 1-3 aylık ihtiyacını karşılamaya yeterlidir. T3 ve T4 tiroglobulinden ayrılarak serbest hormon

şeklinde kana salgılanırlar ve tamamına yakını plazma proteinlerine bağlanırlar. Bu hormonlara bağlanma eğilimi en yüksek olan taşıyıcı protein bir glikoprotein olan tiroksin bağlayan globulin (TBG)'dir ki 2/3'ünü bağlar ve T3'e bağlanma eğilimi daha düşüktür. 1/4'ü tiroksin bağlayan prealbumine (TBPA), 1/10 kadarı da albumine bağlanır. Plazmadaki tiroid hormonlarının %0,02'si serbest haldedir ve bunlar fizyolojik olarak aktif fraksiyonu oluşturur. Tiroid bezinden salgılanan hormonun %90'ı T4, %10'u ise T3'tür. Bununla birlikte tiroksinin önemli bir bölümü (%75-85) kanda triiyodotironine çevrilir (T4'ün T3'e deiyodasyonu). Bu çevrilme çok önemlidir çünkü T3 plazmada 10-20 kat daha az miktarda bulunsa da T4'ten dört kat daha aktiftir. T3'ün yarılanma ömrü bir gün iken T4'ün yedi gündür. Tiroid hormonları hedef hücreye pasif diffüzyonla veya ATP bağımlı aktif transportla geçer. Daha sonra hücre çekirdeğindeki tiroid hormon reseptörlerine (TR) bağlanarak etkilerini başlatırlar (9, 10).

2.5.TANI YÖNTEMLERİ

Tiroid hastalıklarında tanı için noninvazif olarak tiroid fonksiyon testleri, ultrasonografi, tiroid sintigrafisi, bilgisayarlı tomografi ve manyetik rezonans görüntülemeye; minimal invazif yöntem olarak ise İİAB'ye başvurulabilir.

2.5.1.BİYOKİMYASAL YÖNTEMLER

A-TİROİD FONKSİYON TESTLERİ

Tiroidin fonksiyonel bozukluğu popülasyonda %5 sıklıkta görülmektedir ve yaş ilerledikçe sıklığı artmaktadır. Tiroid fonksiyonlarını direkt olarak yansıtan en değerli test serum tiroid hormon düzeyi veya doku hormon konsantrasyonudur (11). Moleküler düzeyde tiroid hormon etkinliği T3 ile sağlanır. Tiroksin bağlayan globulin (TBG) konsantrasyonuna göre değişik değerler elde edilebildiğinden total tiroid hormon konsantrasyonu tiroid fonksiyonunu çoğu zaman doğru olarak yansıtmaz. Genellikle serbest hormon düzeyleri ile belirlenir. sTSH ile saptanan hiper ve hipotiroidizmin derecesini belirlemek için tiroid hormon düzeylerinin saptanması gereklidir.

A1-sTSH: Non-izotop immunometrik TSH analizi (sTSH) ile hipertiroidizmdeki en düşük düzeyden sağlıklı kimselerdeki konsantrasyona kadar olan değerler gösterilebilmektedir. Bu nedenle Amerikan Tiroid Hastalıkları Topluluğu 1993 yılında sTSH testini tiroid disfonksiyonu için tek tarama testi olarak önermiştir. Yüksek duyarlılıktaki bu modern analiz tekniği hipertiroidili hastalardaki suprese düzeyler ile ötiroid bireylerdeki normal TSH düzeylerini güvenilir bir şekilde ayırt edebilip bu teknikle TSH 0,001 mU/l'ye kadar duyarlı olarak ölçülebilmektedir. Ötiroid durumun sürdürülmesi, kana uygun miktarda tiroksin salınımı ve bunun hipofiz tarafından kontrolüne bağlıdır (TSH salgısının artması ve azalması).

Hipotalamus-hipofiz eksenini normal çalıştığı sürece TSH düzeyini tiroid hormonunun hipofizdeki etkinliği belirler ve bireylerin ötiroid durumda tutulmasını sağlar. Özellikle FT4 düzeyindeki küçük bir değişim TSH'nın katlanarak artmasına veya azalmasına neden olur. Tiroid hormonlarının endojen artışlarında görülen düşük TSH direkt olarak hipofizden TSH sekresyonunun inhibisyonuna ve indirekt olarak da hipotalamik TRH sekresyonunun azalmasına bağlıdır. Belirgin hipertiroidili hastalarda TSH duyarlı yöntemle ölçüldüğünde serum TSH'sının baskılandığı belirlenir. Dolayısıyla sTSH hipertiroidizmin tanısını önemli ölçüde kolaylaştırmıştır. sTSH, primer hipotiroidizmin ve subklinik hipertiroidizm tanısında, tiroid hormon replasman (hipotiroidizm) ve süpresyon (benign guatr ve tiroidektomi yapılmış diferansiye tiroid karsinomu) tedavilerini değerlendirmede ideal bir testtir. Ancak serum TSH düzeyi her zaman tiroidin fonksiyonel durumunu doğru olarak yansıtmayabilir. Örneğin hiper ya da hipotiroidizmin tedavisi sırasında tiroid hormon düzeyleri hızla değiştiğinden TSH'nın FT4 ile sabit bir dengeye ulaşması uzun sürer (bazen 6 aya kadar). Tiroid hormonlarına direnç varsa ve klinik ötiroid veya hipertiroidili hastalarda, FT3 konsantrasyonunun yükselmiş olmasına karşın TSH düzeyi normal ya da yüksektir (11, 12). Hipertiroidizm, çoğu kez artmış TSH salgısı sonucunda gelişmediğinden TSH salgısı ve serum TSH düzeyi artmış tiroid hormonu düzeyleri ile genellikle baskılanmış bulunmaktadır. Klinik olarak tiroid disfonksiyonu bulunmadığını gösteren en etkin tek laboratuvar testi duyarlı TSH'dır (sensitive TSH, sTSH). Tiroid disfonksiyon olasılığı klinik olarak yüksek olan hastalarda eğer hipotiroidizmden şüpheleniliyorsa sTSH ve serbest T4 (FT4), eğer hipertiroidizmden şüpheleniliyorsa ek olarak FT3 ya da total T3 düzeylerinin bilinmesi gereklidir (11, 12).

A2-Total T4 (TT4, Total Tiroksin): Serum total T4 düzeyi tiroid fonksiyonunu göstermede çoğu zaman yetersiz kalmaktadır. Total T4 sadece T4 bağlanma anomalilerini göstermede güvenlidir (11).

A3-Free Tiroksin (FT4): Proteine bağlanmayan bu fraksiyon hücelere girer ve burada T3'e dönüşür. Aynı zamanda tiroid hormonunun hipofizdeki negatif feed back etkisini oluşturur. Klinik hiper ya da hipotiroidizm gibi fonksiyonel tiroid hastalığı bulunan ve diğer hastalıklarla komplike olmamış bireylerde, tüm FT4 testlerinin tanısal kesinliği %90-100 dolayındadır. FT4 düzeyini hiçbir yöntemle tam ve güvenilir bir şekilde belirlemek mümkün olamamaktadır. Dolayısıyla hastalar FT4 ile değerlendirilirken dikkatli olunmalıdır (11, 12).

A4-Total T3 (TT3): TT3, proteine bağlı ve serbest T3'den oluşur. T3 de en çok TBG'ye bağlanır. Ancak TBG düzeyindeki değişiklikler TT3 değerlerinin de değişmesine neden olur. T3 replasman tedavisindeki hastaların izlenmesinde de güvenilir bir test değildir, tiroid dışı

hastalıklarda düzeyi değişebilmektedir. Ancak Graves hastalığında erken rekürrensten şüpheleniliyorsa TT3, TT4'den daha yararlı bir testtir (11, 12).

A5-Free Triiodotironin (FT3): FT3'de TBG'ne bağlı olarak değişme çoğunlukla yoktur. Muhtemel FT3 değerinin ölçüldüğü indeks daha güvenilir bir testtir. İdeal ve mantıksal olarak yararlı testin FT3 olması gerekirdi. Hiçbir FT3 testi gereğince araştırılmamıştır. Hatta klinik olarak FT3 ve TT3'den hangisinin daha değerli olduğu konusu da belirgin değildir (11).

B-TİROİD OTOANTİKORLARI

Tiroidin kendi antijenine otoantikör oluşturması ilk kez 1956 yılında Hashimoto tiroiditinde tanımlanmıştır (antitiroglobulin antikoru). Otoimmün tiroid hastalıklarında serumda tiroid otoantikörlerinin varlığının gösterilmesi başlıca tanı yöntemidir. En sık kullanılanları antimikrozomal antikör (AMA), antitiroperoksidaz (TPOAb), antitiroglobulin antikörleri (ATA) ve TSH reseptör antikörleri (anti-TRAb)'dir.

Anti tiroid peroksidaz antikoru (TPO Ab): TPO follikül hücreleri içinde yeni sentezlenmiş tiroglobulinin follikül lümenine transferini sağlayan veziküllerin yapısında bulunur. Kronik otoimmün tiroiditli hastaların %90'dan fazlasında pozitifdir. Hashimoto tiroiditinde bu oran %90-100, Graves hastalığında ise %65-80 arasındadır. Titrenin yüksek oluşu ile tiroid fonksiyonu arasında ilişki yoktur.

Anti-TSH reseptör antikörleri: Graves hastalığının otoimmün patogenezi araştırılırken sonradan TSH reseptörüne karşı geliştiği tespit edilen bu otoantikörler önceleri uzun etkili tiroid stimülatörü (Long acting thyroid stimulator-LATS) olarak isimlendirilmiştir. TRAb'nin iki tipi mevcuttur. Bunlardan tiroid stimüle eden antikör (TSAb) ya da tiroid stimulan immünglobulin (TSİ); Graves'li hastaların %90-95'inde yüksek saptanır. Tiroid bloke edici immünglobulin (TBAb) ise geçici neonatal hipotiroidizmi olan bebeklerin annelerinde en yüksek düzeyde saptanmaktadır.

Anti tiroglobulin antikoru: TgAb otoimmün tiroiditlerin %60-70, Graves hastalığında ise %20-40 oranında saptanmaktadır. TPO Ab ile kıyaslandığında duyarlılığının düşük olması nedeniyle klinik değeri sınırlıdır (11).

2.5.2.RADYOLOJİK YÖNTEMLER

A-DİREKT GRAFİ: Tiroid hastalıklarının ve nodüllerinin değerlendirilmesinde fazla bir tanı değeri olmasa da indirekt bulgular yol gösterici olabilir. Herhangi bir nedenle çekilmiş boyun anteroposterior (AP) ve lateral grafilerde opasite artışı veya posteroanterior akciğer grafilerinde retrosternal bölgeye uzanan opasite artışı guatrı akla getirir. Yine tiroid lojundaki yumurta şeklinde kalsifikasyon kalsifiye bir kisti, küçük kalsifikasyonlar ise psammoma

cisimciklerini düşündürebilir. Hava yolunda daralma ve deviasyon da hem anesteziist hem de cerrah için yol gösterici olabilir (13).

B-TİROİD ULTRASONOGRAFİSİ: USG, yüksek frekanslı ses dalgalarının kullanılması ile oluşturulan bir görüntüleme yöntemidir ve bu yöntemde, sesin farklı dokularda farklı hızda yayılabilme özelliğinden faydalanılır. Tiroid USG'si dinamik bir görüntüleme yöntemi olup cihazın özellikleri ve yapan kişinin deneyimine bağlı olmakla birlikte en fazla bilgi verici radyolojik yöntemdir (13). Tiroid, USG olarak her iki ana karotis arter ve juguler ven arasında trakeanın ön ve yanında yerleşmiş, USG'nin gri tonlarında homojen görünümde ve düzgün sınırları olan bir yapı olarak görülür. Büyümüş tiroid (guatr) denebilmesi için Amerikan standartlarına göre kalınlığının 2 cm üzerinde, Avrupa standartlarına göre 1,7 cm'nin üzerinde olması gerekir. USG tiroidin boyutları, volümü ve parankim özellikleri hakkında bilgi verirken; tiroiddeki büyümenin diffüz veya nodüllere bağlı olup olmadığını; nodüllerin sayıları, boyutları, eko özelliklerini; çevre dokulara varsa invazyonu ve boyun lenf düğümleri hakkında bilgi verir. Endemik guatr bölgelerinde tiroid nodülleri en sık görülen patolojilerdendir. Çapları 3 mm'e kadar olan nodülleri USG saptayabilir. USG'de tespit edilen nodüller, eko yapısına göre solid nodül, kistik nodül ve mikst yapıda nodül olarak üçe ayrılır. Parankim ekosu ile aynı ekoda olan nodüller izoekoik, parankimden daha yüksek ekoda olan nodüller hiperekoik, parankimden daha düşük ekoda olan nodüller hipoekoik, kistik yapıda olan nodüller ise ekosuz olup anekoik nodül olarak görülürler. Gerçek nodüllerin yanında subakut tiroiditin son evrelerinde ve Hashimoto tiroiditinde olduğu gibi psödonodüller de görülebilir. Bunlar sınırları düzensiz ve parankimden net ayrılamayan hipoekoik alanlar şeklindedir ve dikkat edilmez ise gerçek nodüller ile karıştırılabilirler (13). Nodüllerin malign-benign ayrımında USG fikir verici olabilir. İçinde mikropartikül olan ve solid yapı içermeyen anekoik ve 4 cm'den küçük nodüllerle, genellikle kenarları düzenli, etrafında ince hipoekoik halosu olan nodüller benign olarak değerlendirilir. Mikrokalsifikasyon içeren ve/veya düzensiz kenarı olan nodüllerde malignite şansı fazladır. USG'de malignitenin en önemli bulgusu ise nodülün belirgin olarak ekstratiroidal uzanım göstermesidir.

C-RENKLİ DOPPLER USG: Doppler USG'de ses dalgalarını kullanır, farkı damar içindeki eritrositlerin akımını, damardaki akım hızı ve damar direnci gibi kriterleri de belirleyebilmesidir. Renkli Doppler USG ile tespit edilebilen tiroid parankiminde vaskülarite artışı Graves hastalığının akut alevlenme dönemi veya Hashimoto tiroiditini akla getirirken, psödonodüllerin ayrımında da yardımcı olur. Tiroid nodüllerinin vaskülarite paterni de malign-benign ayrımında fikir verici olabilir. Nodüllerin vasküler paterni Lagalle sınıflamasına göre 3'e ayrılmıştır. Tip I akım: Nodülde periferik veya santral vaskülarizasyon

yoktur. Tip II akım: Vaskülarite sadece periferiktir. Tip III akım: Nodülde hem santral hem de periferik vaskülarizasyon vardır. Malign nodüllerde genel olarak tip III akım vardır. Otonom nodüllerin, papiller karsinomların ve folliküler karsinomların %90'ında tip III akım görülebilir. Ancak selim nodüllerde de bazen tip III akım görülebilir. Servikal lenf nodlarındaki vaskülarite artışı da metastaz lehine yorumlanabilir (13).

D-BİLGİSAYARLI TOMOGRAFİ: BT özellikle tiroidin konjenital anomalilerini ortaya koymada avantajlı bir tekniktir. Ayrıca tiroid kanserlerinin çevre dokulara invazyon derecesinin belirlenmesinde, retrosternal guatrların tanısında da kullanılmaktadır.

E-MANYETİK REZONANS GÖRÜNTÜLEME: MRG'nin de kullanım alanları BT'ye benzer. Multiplanar ve geniş görüntüleme sağlaması önemli avantajıdır (13).

2.5.3.TİROİD SİNTİGRAFİSİ: Sintigrafik görüntüleme, radyoaktif maddelerden yayılan ışınların özel tarayıcılar tarafından algılanıp, çeşitli sistemlerden geçirildikten sonra özel bir yazıcı ile film veya kağıt üzerinde çizilen noktacıklar halinde ya da bilgisayar ekranında gösterilmesidir. Özellikle gama kameralarla yapılan iki boyutlu görüntüleme alınan bilgiler çoğu zaman yeterlidir. Tiroid sintigrafisi tiroidin hem fonksiyonel durumunu hem de morfolojik özelliklerini ortaya koyması bakımından özellikle hipertiroidi olgularında vazgeçilemeyecek bir tanı aracıdır (14,15) Tiroid sintigrafisi yorumlanırken; hastanın anamnezinin, tiroid palpasyonunun, varsa tiroid hormon ve USG sonuçlarının birlikte değerlendirilmesi en sağlıklı sonuçları verecektir. Tiroid sintigrafisi; tiroid fonksiyonunun genel değerlendirilmesi, en büyük çapı 8 mm ve daha fazla olan nodüllerin fonksiyonel durumunun belirlenmesi, hipertiroidizm nedeninin belirlenmesi (özellikle Graves hastalığı ile sıcak nodül ayırımı), Basedow- Graves hastalığının tanısında ve izlenmesinde, antitiroid ilaç tedavisi gören hastalarda tiroid aktivitesinin devam edip etmediğinin belirlenmesi, sıcak nodüllerin otonomi kazanıp kazanmadığının belirlenmesinde, De Quervain subakut tiroiditinin tanısında, bezin organifikasyon bozukluklarında, ektopik tiroid aranmasında, retrosternal guatrların belirlenmesinde, iyi diferansiye tiroid karsinomlu hastaların izlenmesi ve metastazların saptanmasında kullanılmaktadır. Nükleer Tıp Merkezlerinde tiroid sintigrafisinde genelde Tc-99m, I-123 ve I-131 olarak üç madde kullanılmaktadır. Kullanılacak madde seçimi hastaya ve endikasyona bağlıdır. Tiroidin görüntülenmesinde kullanılan en ideal madde I-123'tür. Ancak yarı ömrü kısadır ve depolanma sorunu vardır. I-131 ise hem tanı hem de tedavide kullanılabilir. Tiroid sintigrafisinde en çok kullanılan madde Tc- 99m'dir. Ayrıca bazı özel durumlarda Gallium-67 (Ga-67) ve Tallium-201 (Tl-201) de kullanılmaktadır. Tl-201 malign ve benign tiroid nodülü ayırımında yardımcı olabilir. Normal bir tiroid sintigrafisinde verilen izotop tiroid parankiminde global olarak

homojen bir dağılım gösterir. Her iki lob simetrik olup, kelebek kanadı şeklinde görünüm verirler. Her iki lobun birleştiği kısım olan istmus sıklıkla görülmez. Yine normal sintigrafide tutulumda yer yer heterojeniteler izlenebilir (14,15). Nodüler guatrda sintigrafi ile elde edilen görüntüler; soğuk (nodül radyoaktif izotopu hiç tutmuyorsa), ılık (nodül radyoaktif izotopu etraf tiroid dokusu kadar tutuyorsa) ve sıcak (nodül radyoaktif izotopu etraf tiroid dokusundan daha fazla tutuyorsa) nodül şeklinde yorumlanmaktadır. Soğuk nodüldeki (hipoaktif) malignite insidansı %6-20'dir. Ilık (normoaktif) nodüldeki malignite insidansı %2-8'dir. Sıcak (hiperaktif) nodülde ise %1-2'dir. Nodül tespit etmede, I-131, Tc-99'a göre daha duyarlıdır (14,15) Graves (Basedow) hastalığının sintigrafik görünümü tipik olup tutulum homojendir ve global olarak artmıştır. Sintigrafinin bu hastalığın tanı ve takibinde önemli bir yeri olup ayrıca birlikte olabilecek soğuk nodüllerin varlığını da ortaya koyabilmektedir (tedavinin şeklini değiştirebileceğinden önemlidir). Toksik multinodüler guatrda, nodüllerin bulunduğu bölgeler aktif olarak gözlenirken, diğer bölgeler sönmüş olarak izlenmektedir. Toksik soliter nodülde de benzeri bir görünüm oluşmaktadır.

2.5.4.İİAB: Tiroid nodüllerinin tanısında 18 gauge iğne ile aspirasyon biyopsisinin tanımlanması ilk olarak Martin ve Ellis tarafından 1930 larda yapılmış, ardından Silverman veya Tru-Cut iğneler kullanılarak doku koparan iğne biyopsileri geliştirilmiş fakat yüksek morbidite, yanlış negatif sonuçlar ve iğne içine malign hücre ekimlerinden dolayı bu yaklaşımlar geniş kabul görmemiştir. İskandinav araştırmacılar 1960 larda ilk kez bugünkü anlamda İİAB yi tanımlamışlardır. İİAB için bugün 22-27 gauge iğneler kullanılmakta olup en sık kullanılanı 25 gauge iğnedir.

İİAB'de amaç, 0,7 mm'den daha küçük çaplı iğnelerle hedef kitledeki hücreleri ya da çok küçük doku parçalarını, iğne lümeni ve iğnenin enjektörle birleştiği şeffaf bölümünün (hub) içine almaktır. Bu şekilde alınan materyalin değerlendirmesi malign, benign, şüpheli veya yetersiz materyal şeklinde yorumlanabilir (16). Tiroid hastalıklarının tanısında diğer yöntemler daha çok tiroidin fonksiyonel ve morfolojik özelliklerini belirlerken, İİAB ile doku tanısı %90'ın üzerinde duyarlılık ve özgüllükle yapılabilmektedir. Böylece kanser şüphesi ile yapılacak cerrahi oranı %25 oranında azaltılabilmektedir.

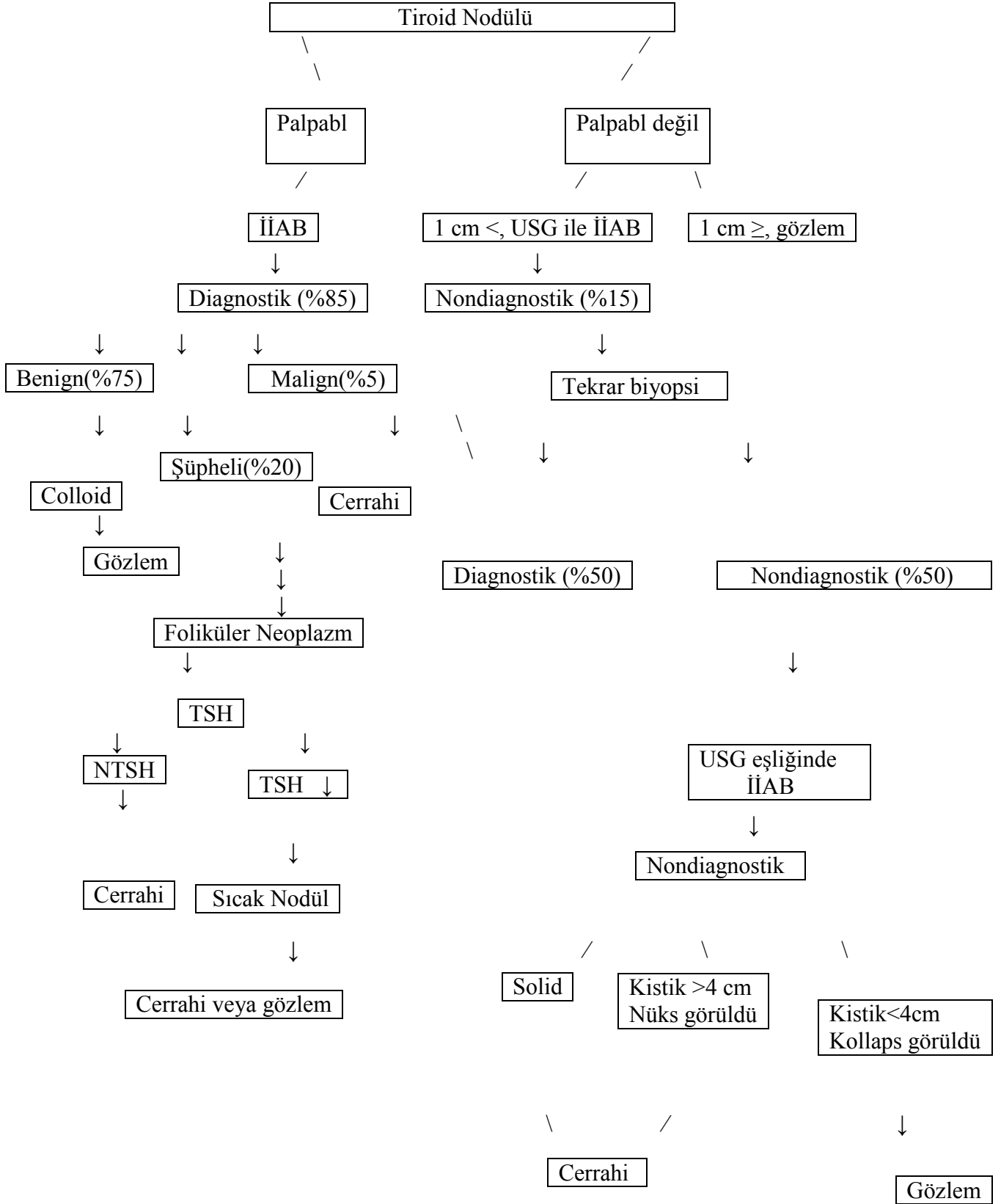
Malign lezyonlar içinde kesin tanı konabilen patolojiler; papiller, medüller, anaplastik karsinomlar, metastatik tümörler ve lenfomalardır. Bunlar içinde en sık görüleni papiller karsinomlar olup İİAB'de genel görülme oranı %70 civarındadır. Gerek folliküler gerekse Hürthle hücreli lezyonlar ise sorun yaratır, çünkü bu lezyonlarda malign olduğunu belirten en önemli bulgu damar ve /veya kapsül invazyonunun tespitidir. İİAB bu özellikleri belirlemede yetersizdir.

İİAB endikasyonları:

- Tiroidde soliter veya dominant nodül
- Boyunda tiroid dışı kitle (lenf düğümü)
- Tiroiditler (subakut tiroidit, Hashimoto tiroiditi, Riedel tiroiditi)

İİAB endikasyonu konurken ilk dikkat edilecek nokta hastanın tedavi amacıyla boyna düşük doz radyoterapi alıp almadığıdır. Eksternal radyasyon öyküsü varsa İİAB'ye gereksinim olmayacaktır. Çünkü bu hastalarda kanser, çoğunlukla multisentrik olarak ortaya çıkmakta ve İİAB kanser açısından negatif geldiğinde yanıltıcı olabilmektedir. Eksternal radyasyon öyküsü olan hastalarda nodül tespit edildiğinde direkt cerrahi tedaviye yönlendirilmesi genel kabul gören bir görüştür. Nodül değerlendirilmesi dışında; bazen inatçı subakut tiroidit ile tümöre bağlı psödotiroidit tablolarının ayırımında, Hashimoto tiroiditinin zemininde gelişebilecek lenfoma veya karsinomun tanımlanmasında da İİAB yapılmaktadır. Benign lezyonların önemli bir kısmını kolloidal nodüller, tiroiditler ve kistler oluşturmaktadır. Benign rapor edilen olgularda yalancı negatif sonuçlar da alınabilir. Bunlarda yalancı negatifliği etkileyen en önemli faktörler; kanserin İİAB yapılan nodül dışından kaynaklanması, nodülün 3 cm den büyük olması ya da kistik dejenerasyon gösteren nodülde solid komponentten alınmamış olması olabilir. İlk İİAB'de yetersiz veya şüpheli sonuç, İİAB endikasyonu konan ve palpasyonla kolay lokalize edilemeyen soliter veya dominant nodül, küçük ve tiroidin posterolateralinde yerleşmiş nodül, mikst yapıdaki nodülün solid kesimi, aspirasyon tedavisi yapılmış ve geride solid kısım kaldığından şüphelenilen kistik nodül, USG ile görüntülenebilen derin servikal lenf düğümü varlığı USG eşliğinde İİAB endikasyonlarını oluşturur (3,16-20)

Tiroid glandda tespit edilen herhangi bir nodüle klinik yaklaşımda izlenecek yolları içeren şematik bir resim Tablo 1 de gösterildi.



Tablo 1: Tiroid glandda tespit edilen herhangi bir nodüle klinik yaklaşımda izlenecek yollar

2.6. İİAB'NİN TEMEL İLKELERİ

Tiroid hastalıkları tanısında iğne biyopsisi temel olarak üç şekilde uygulanmaktadır.

- a) Kalın iğne biyopsisi,
- b) İnce iğne nonaspirasyon biyopsisi,
- c) İnce iğne aspirasyon biyopsisi

İnce iğne aspirasyon biyopsisinde aspirasyon materyali hücre veya aspirat sıvısı içerirken, bunun tersine kalın iğne biyopsisi doku materyali içerir ve histolojik fiksasyon gerektirir.

Diğer bir teknik olan ince iğne nonaspirasyon biyopsisinde aspirasyondan kaçınılır fakat sitolojik inceleme yapılabilir. İnce iğne nonaspirasyon biyopsisini de birçok otör tanımlamıştır. (21,22,23) Bu teknikte amaç, tiroid dokusuna minimal travma oluşturmak ve kan ile kontaminasyonu azaltmaktır. Teknik, ince iğne aspirasyon biyopsisine benzer nitelikte olup vakum veya şırıngaya ihtiyaç gerektirmemektedir. İğne, kitle veya nodül içerisine nazikçe yerleştirilip 5-10 dakika süreyle kısa ileri geri hareketler yapıldıktan sonra içersinde doku materyalinin birikmesi gözlemlenir. Daha sonra içine hava alınmış bir şırınga ucuna takılarak lam üzerine püskürtülüp incelemeye alınır. Bu prosedür birçok kez tekrar edilebilir.

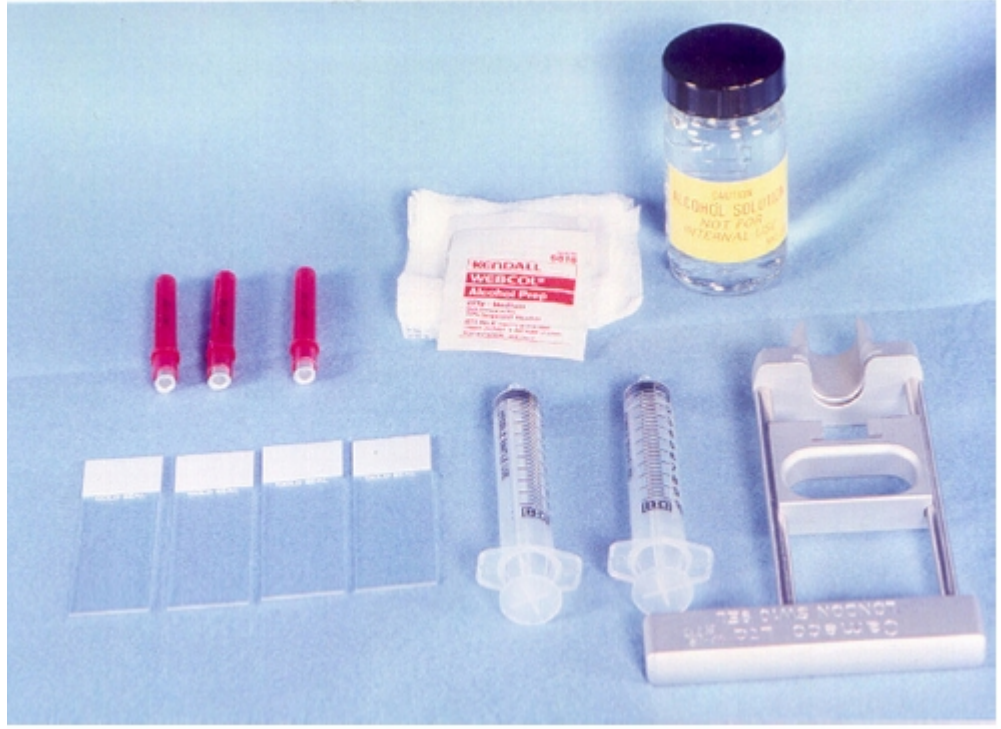İİAB uygulayabilmek için birtakım temel araçlara gereksinim vardır.

- Enjektör pistonu (en sık kullanılanı Cameco pistondur)
- 10 ml'lik enjektör
- 25-27 gauge iğne ucu
- 1 mm kalınlığında lam
- 4x4 cm ebadında alkollü gaz tampon
- Smear materyalinin fiksasyonu için %95 lik alkol
- Steril eldiven
- Lokal anestezi tercih edilecekse % 1 lik lidokain

İİAB için gerekli materyalleri içeren bir resim şekil 1 de gösterildi.

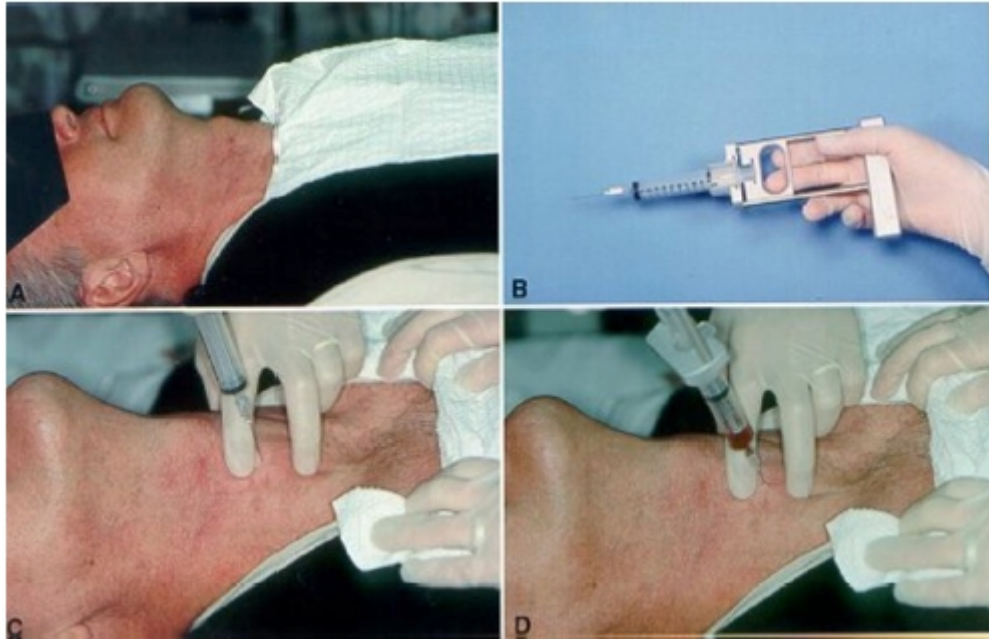
İİAB NİN UYGULAMA İŞLEMİ

Biyopsi uygulanılacak hastaya dikkatli bir şekilde tiroid palpasyonu yapılmalı ve biyopsi yapılacak nodül belirlenmelidir. Hasta uygulanılacak işlem hususunda detaylı bir şekilde bilgilendirilip lokal anestezi isteyip istemediği sorulmalı, işlemin birkaç dakika sürebileceği belirtilmeli ve işlem sırasında ve sonrasında hafif bir ağrı olabileceği, bunun yanında hafif bir hematoma veya uygulama sahasında işlem sonrası minimal bir şişlik oluşabileceği belirtilmelidir.



Şekil 1: İİAB'yi uygulamada gerekli yardımcı materyaller.

Hastaya tercihen supin pozisyonu verilmeli ve boyun hiperekstansiyona getirilmelidir. Bu işlem için hastaya omuz yastığı desteği verilebilir. İşlem sırasında hastaya yutma, konuşma ve hareket etme yasağı getirilmeli; işlem sonrası hasta birkaç dakika oluşabilecek komplikasyonlar açısından gözlenmelidir (Şekil 2).



Şekil 2: İİAB'nin uygulama şekli

Günümüze kadar İİAB ile ilgili pek çok teknik tanımlanmıştır (22,24-28). Başarı büyük oranda hastanın pozisyonuna, kitlenin lokalizasyonuna ve tanımlanmasına, biyopsi sahasına yeterli ışık düşürülebilmesine ve yardımcı asistana bağlıdır. Biyopsi yapılırken tercihen biyopsiyi yapan hekim lezyonun karşı tarafında olmalıdır. Biyopsi bölgesi alkolle silinmelidir. (Betadin kullanımı gereksizdir.) Lezyon sol elin işaret ve orta parmakları arasına alındıktan sonra Cameco aletine sabitlenmiş 10 ml'lik enjektör yardımıyla ince iğne nodül içerisine nazıkçe yerleştirilmeli; vertikal planda ileri-geri hareketler yapılmalı ve bu işlem 5-10 dakika sürdürülmelidir. Enjektör içine mayi girişi gözlemlendikten sonra önce vakumlu Cameco aleti ayrılmalı daha sonra iğne dokudan uzaklaştırılmalıdır. Aksi halde hücreler enjektör içine dağılabilir. İnce iğne dokudan ayrıldıktan sonra, içine 5 ml hava alınmış enjektör ucuna tekrar yerleştirilip lam üzerine püskürtme ve yayma işlemleri yapılmalıdır (Şekil 3). Papanicolaou boyama için %95 lik alkol ile fiksasyon şarttır. Giemsa boyama için ise hava ortamında kurutulmuş preparatlar fikse edilmeden laboratuvar ortamına gönderilmelidirler. Genellikle 2-4 aspirasyon (22,24,26) yeterli olmasına rağmen bazı otorler en az 6 kez (29) işlemin tekrarlanması önermektedirler. Sıklıkla her nodül yada kitle için 8-10 adet lama püskürtme yapılmalıdır. Aspirasyonlar sıklıkla nodülün farklı bölgelerinden ve perifer bölgelerinden yapılmalıdır (22,24). Buna büyük nodüllerde daha fazla özen gösterilmelidir çünkü büyük nodüller merkezi dejenerasyon ve sıvılaşma gösterirler. Kistik lezyonlarda ise kist sıvısı boşaltıldıktan sonra kalan rezidü dokuya biyopsi yapılmalıdır. Kist sıvısı sitolojik değerlendirme için plastik kaba alınmalı her işlem için ayrı enjektör ve iğne kullanılmalıdır.

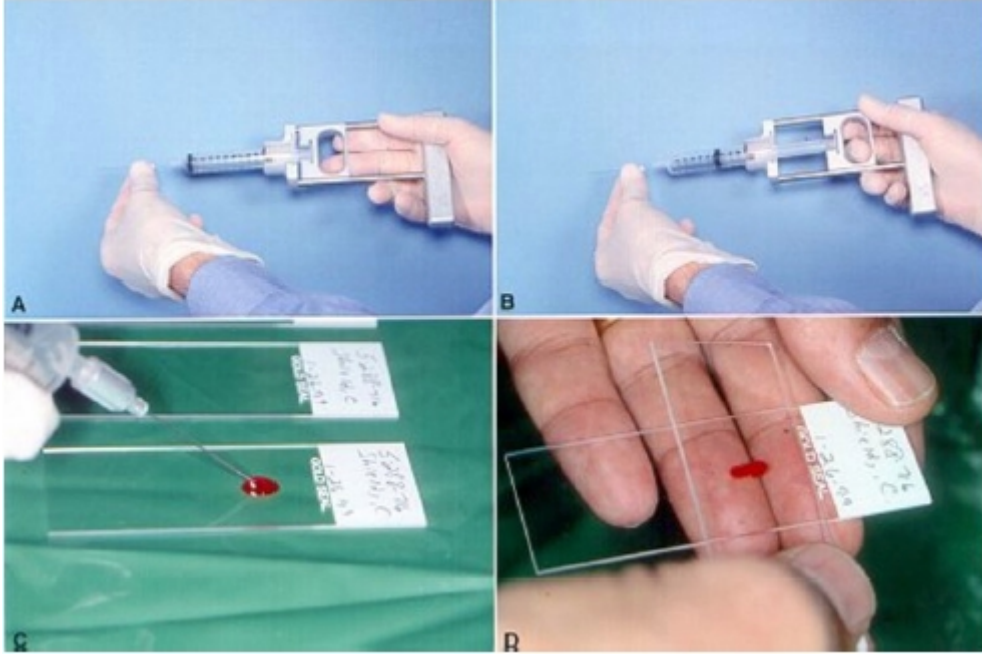
2.6.1. İİAB'NİN KOMPLİKASYONLARI

İİAB güvenilir bir yöntem olup tümör ekimi, sinir hasarı, doku travması ve vasküler hasar gibi ciddi komplikasyonlar gözlenmez (22,24-27). Aspirasyon sahasında hafif ağrı ve sahada hafif renk değişimi görülebilir. Ayrıca nadir olarak minör bir hematoma görülebilir. İşlem öncesinde antikoagulan ve salisilat kullanımı mutlaka sorgulanmalıdır. İğne traktına malign hücre ekimi son derece nadir bir durum olup göz ardı edilebilecek sıklıktadır (30). Aspirasyon sonrası kist içine kanama birkaç saat içinde meydana gelebilir ve bu ciddi ağrılı durum cerrahi müdahaleyi gerektirebilir.

2.6.2. SİTOLOJİK TANILAR

Normal glandın aspirasyonu sitolojik olarak tiroid folikülleri ve kolloid yapı içerir. Modifiye Papanicolaou boyama nükleus detayını gösterirken, hava ortamında kurutulmuş preparatı boyamak için sıklıkla Romanovsky boyama kullanılır. May-Grunwald-Giemsa boyama ise bir çeşit modifiye Romanovsky boyama şeklindedir ve tiroid sitolojisini

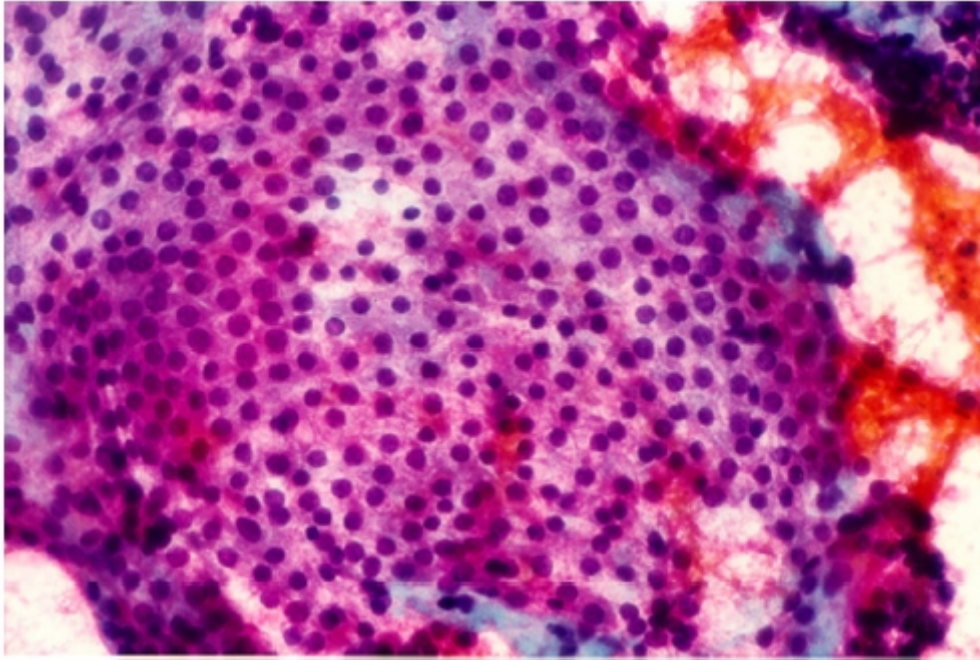
değerlendirmede sık olmayan şekilde kullanılmaktadır. Sitolojik tanımlar 4 kategoriye içermektedir. Benign, malign, şüpheli ve nondiagnostik.



Şekil 3: Aspirasyon materyalinin yayma işlemi

2.6.2.1. Benign Sitoloji

Multinodüler guatr, benign mikrofoliküler adenom veya normal tiroid dokusu “kolloid nodüller” olarak isimlendirilirler. Gevşekçe yapışmış bir foliküler epitel içersinde kolloid yapı, kan elemanları ve makrofaj bulunur. Kolloid nodüller; kolloid doku içersine yerleşmiş seyrek foliküler hücreleri içerir. Hücre sayıları, tipi ve kolloid miktarı farklılıklar gösterebilir.



Resim 1: Kolloid nodül (Papanicolaou; ×100.)

2.6.2.2. Malign Sitoloji

Papiller karsinom İİAB ile tanısı konulabilen en sık tiroid gland malignitesidir. Sitolojisinde papiller yapılar, büyük düzensiz bir nukleus ve psammoma cisimciği görülebilir. Psamoma cisimciğinin şart olmamakla birlikte görülmesi papiller Ca tanısını koydurur. Meduller Ca ise tiroid kanserleri içinde %5-10 luk kısmı oluşturur. Tiroid glandda bir nodül ya da boyunda kitle olarak karşımıza çıkabilir. Sitolojisinde hipersellülerite, büyük ve zayıfça birleşmiş ve iğne konfigurasyonunda hücreler görülür. Kolloid yapı içermeyen amiloid doku içersinde neoplastik hücrelerle karakterizedir. Sitolojik olarak yüksek grade kanser tanısı konulabilmekle birlikte primer ya da metastatik ayrımı yapmak kolay değildir.

2.6.3. İİAB SONUÇLARININ DEĞERLENDİRİLMESİ

Son 2 dekattır İİAB nin bir tanısal test olarak kullanımı, güvenilirliği ve doğruluğu giderek artmıştır (22,25-27,29,31-36). İİAB hem güvenilir hem de hesaplı bir test olmasından dolayı birçok klinikte sıklıkla endokrinologlar tarafından uygulanan bir standart test olma özelliğini hala korumaktadır. Literatürde İİAB sonuçları %50-90 benign (ortalama %70) (24,27,34,37,38), %10-30 oranında şüpheli yada nondiagnostik (ortalama %20) (37,38), %1-10 oranında da malign (ortalama %5) olarak belirtilmiştir. Caruso ve Mazzaferi 9000 hasta üzerinde yaptıkları çalışmada sonuçları %74 oranında benign, %4 oranında malign, %11 oranında yetersiz ve %11 oranında şüpheli olarak bulmuşlardır (37). Gharib ve ark. 18000 preparat üzerinde yaptıkları sitolojik incelemede %69 benign, %4 malign, %10 şüpheli ve %17 nondiagnostik oranlarında sonuçlara ulaşmışlardır (38).

2.6.3.1. Yanlış Negatif Tanılar

Yanlış negatif tanımı atlanılan maligniteyi ifade eder ve %1.5-11.5 arasında çeşitlilik gösterir (ortalama %5 'in altında) (29,31,37,38). Yanlış negatif sonuçların oranları İİAB sonrası benign sitoloji gösterip de tiroidektomi sonrası malign tanısı alan hastalar için tanımlanmıştır. Yanlış negatiflik oranı deneyimli merkezlerde ve tecrübeli sitologların incelemeleri ile daha da azaltılabilmektedir.

2.6.3.2. Yanlış Pozitif Tanılar

Yanlış pozitiflik oranları %8'lere kadar varabilmekle birlikte ortalama %3 oranında görülür. Bu tanı İİAB neticesi malign sitoloji tespit edilip de postoperatif histolojik inceleme sonrası benign olma durumunu gösterir. (31,37,38) Hashimoto tiroiditi sıklıkla yanlış pozitifliğin sebebidir. Foliküler ve Hurthle hücreli adenomların papiller karsinom olarak tanımlanması da diğer bir hatadır.

Tiroid lenfomalarının ise İİAB sonrası Hashimoto tiroiditi olarak yorumlanması yanlış negatif sonuçlara bir örnektir. Yetersiz ve uygunsuz preparatlar benzer sonuçlara yol açabilir.

Tiroid nodül büyüklüğü de sebepler arasında olup 1 cm den küçük nodüllerde nodüle ulaşma zorluğu ve 4 cm den büyük nodüllerde yeterli ve uygun örneklerin alınamaması yanlış tanıları sebep olur. Dolayısıyla sitopatolog yanlış negatif tanıya sebep olan durumları iyi araştırmalı ve gözlemlemelidir (39).

2.6.3.3. Hipersellülerite Sorunu

Foliküler ve Hurthle hücreli lezyonları içeren preparatlardan hipersellüler olanlar malign özellikler gösterebildiğinden sitopatolog “malignite şüphesi” tanısı koyabilir (22,24,26 40,41). Çünkü sitolojik özelliklerle ne maligniteyi doğrular ne de dışlar. Histolojik değerlendirme bu durumda kesin tanı için şarttır. Hurthle hücre değişiklikleri ve neoplastik olmayan lezyonlarla birlikte görülebilen hipersellülerite lenfositik tiroiditi olan hastalarda da görülebilir. Foliküler neoplazm tanısı vakaların %14 ünde altta yatan maligniteyi, Hurthle hücreli neoplazm ise %15 inde altta yatan maligniteden sorumludur (32,38). Kini ve ark. (42) foliküler adenomlar ve karsinomların nükleus boyutları temel alınarak ayrılabilceğine inanırlar ve Hurthle hücreli lezyonlar ise sitolojik olarak tanıyı zorlaştırır. Diğer patoloğlar ise benign ve malign Hurthle Foliküler hücreli tümörlerin aspirasyon ile ayıramayacağına histopatolojik değerlendirmenin şart olduğuna inanırlar (22,26,40,41).

Sitolojik olarak tanısı foliküler neoplazm olan ve 149 hastayı içeren bir çalışmada Tuttle ve ark. (43) malignite riskinin erkeklerde daha fazla olduğunu, soliter nodüllerde ve nodül çapı 4 cm’den büyük büyük olduğunda da riskin büyük olduğunu belirtmişlerdir. Schlinekert ve ark. (44) 219 foliküler neoplazmlı hastada yaptıkları bir çalışmada erkeklerde, genç hastalarda, eğer nodül soliter yapıda ise ve 4 cm’den daha büyük ise daha sıklıkla malignite riski olduğunu göstermişlerdir. Baloch ve ark. (45) günümüzde yaptıkları 184 foliküler neoplazm vakasını içeren bir çalışmada malignite riskinin nodül çapı 3 cm’den büyük olduğunda, yaş 40’ın üzerinde olduğunda ve erkek cinsiyette yüksek olduğunu gösterdiler. İmmünohistokimyasal ve genetik markerler bu grupta kesin tanıya ulaşma olasılığını arttırmışlardır. Bu markerlerden HBME-1 ve Galectin-3 benign ve malign neoplazmları ayırmada güvenilir markırlardandır. Yapılan çalışmalarda tüm papiller ve foliküler kanserler hiç normal tiroid dokusu gözlenmeyen boyama paterni göstermişlerdir ve Galectin-3 papiller ve folüküler kanserler için pozitif bulunmuş fakat nodüler hiperplazi için negatif bulunmuştur (46,47). Bu teoriyi desteklemek için günümüzde daha fazla klinik çalışmalara ihtiyaç duyulmaktadır.

2.6.3.4. Nondiagnostik Sitoloji

Yetersiz yada nondiagnostik olarak adlandırılan biyopsi materyalleri %2-20 oranlarında bildirilmektedir (ortalama %15) (31,37,38). Nondiagnostik İİAB sonuçları pekçok

faktör etkiler ki bunlar cerrahın yeteneğini, nodülün vaskülaritesini, alınan örneğin yeterli olup olmadığının değerlendirilmesi ve nodüldeki kistik komponentlerin varlığını içerir (48-50). Yeterli smear örnekleri en az 10-15 hücreyi içeren ve iyi korunmuş hücreleri kapsayan en az 6 hücre kümesini içermelidir. İlk İİAB'de nondiagnostik olarak gözlenen vakaların en az %50'sinde yeniden yapılan aspirasyon yeterli doku alımına olanak sağlar (29,41). Yani tekrarlanan aspirasyonlar doğru tanı oranlarını arttıracaktır. Genellikle her nodül için 2-4 aspirasyon yeterli olmaktadır (22,26,41). Chow ve ark. (51) günümüzde yaptıkları başlangıçta nondiagnostik materyal tanısı alan 153 hastayı içeren bir çalışmada malignite oranını %7 olarak tespit etmişlerdir. Cerrahi olarak tedavi edilen 27 hastanın %37'sinde kanser tespit etmişlerdir. USG eşliğinde tekrar aspirasyonun %66 oranında diagnostik, USG olmadan yapılan İİAAB'nin %6 oranında diagnostik ve ortalama olarak tekrarlayan aspirasyonların %62 oranında diagnostik olduğu kanısına varmışlardır. Literatürde İİAB'nin sensitivitesi %65-98 (ortalama %83) arasında değişmekle birlikte sensitivitesi %72-100 (ortalama %92) oranlarında bildirilmektedir (31,37).

2.6.4. İİAB'nin Temelleri

Sitolojik değerlendirmenin yeterliliğini ve kesinliğini arttırmaya yardımcı olmak için İİAB'nin temel ilkeleri ve tanısal değeri literatürde belirtilmiştir (52). Hem tiroid biyopsisi hemde tiroid muayenesi tecrübeli ellerde yapılmasının, İİAB'nin deneyimli cerrahlar tarafından yapılmasının yüksek tanısal oranlarının olduğu bilinmelidir. Aspirasyonlar nodülün farklı bölgelerinden yapılmalı, özellikle periferal bölgeler tercih edilmelidir. Eğer tekrarlayan aspirasyonlar hala yetersiz materyal tanısı veriyorsa USG eşliğinde İİAB sonraki aşama olmalıdır. Bu aşamada yetersiz materyal sonucuna varıldıysa cerrahi eksizyon kaçınılmazdır. Birçok araştırmacı yanlış negatif oranlarını minimale indirmenin yollarını belirtmişlerdir (21,24,29,53). Belfiore ve La Rosa (54) yanlış negatif sonuçları azaltmanın yollarını şöyle tanımlamışlardır.

- İyi ve yeterli biyopsi uzmanı olmak,
- Yetersiz örneklerle tanı koymaktan kaçınmak,
- Kistik degenerasyon, Hurthle hücreler ve lenfositler varlığında dikkatli olmak,
- Tekrarlayan İİAB'lerden en azından başlangıç aşamasında kaçınmamak,
- USG incelemesinde yada klinik olarak şüpheli nodül varlığında tekrarlayan İİAB yada cerrahiden kaçınmamak.

Yanlış negatif sonuçları en aza indirmek için temel ilkeler tablo 2'de, İİAB de malign, şüpheli, benign ve yetersiz materyal sonuçlarını alan sitolojik tanımlar ise tablo 3 de özetlendi.

| Basamak | Açıklama |
|---|---|
| İİAB'yi endokrinoloğların uygulaması daha uygundur | Tiroid muayenesinde ve İİAB de daha deneyimlidirler. |
| Preparatları deneyimli sitopatolog değerlendirmeli | Sitolojik yorumlama çok değerlidir |
| 1 cm den küçük ve 4 cm den büyük nodüller için çok dikkatli olunmalıdır | Bu tarz nodüller yanlış tanıya zemin hazırlar, USG eşliğinde İİAB yapılmalı |
| Nodülün farklı bölgelerinden 2-4 aspirasyon yapılmalıdır | Sitolojik örneklemeği değiştirir |
| Sitoloji nondiagnostik ise tekrar biyopsi yapılmalı | %50 sine tekrar yapılan biyopsi ile tanı konulabilir |
| Nondiagnostik sitoloji negatif demek değildir | Nondiagnostik nodüllerde %5-10 oranında malignite ortaya çıkabilir |
| Foliküler hücre içermeyen aspirasyonlar nondiagnostiktir | Bu preparatlar malignite yönünde negatif tanısı almamalıdır |
| Eksize edilmiş 4 cm den büyük veya tekrarlayıcı karakterli kistler | Büyük olasılıkla maligndirler |
| Şüpheli sitoloji olarak kabul edilen eksize nodüller | %10-30 oranında malignite riski mevcuttur |
| Eksize edilmiş klinik olarak şüpheli fakat sitolojik olarak benign nodüller | Başka şekilde ispatlanana kadar yanlış negatif sitoloji olarak takip et |

Tablo 2: Yanlış negatif sonuçları en aza indirmek için Mayo kliniği tarafından kullanılan ve Gharib tarafından modifiye edilen temel ilkeler

| Malign | Şüpheli | Benign | Yetersiz |
|---------------|------------------------|-----------------|-------------------|
| Papiller Ca | Sellüler smearler | Kolloidal guatr | Teknik sorunlar |
| Meduller Ca | Foliküler neoplazm | Kolloid kist | Dejeneratif nodül |
| Anaplastik Ca | Hurthle hücreli lezyon | Tiroiditler | Hemorajik kist |
| | Lenfoma | | |

Tablo 3: İİAB de malign, şüpheli, benign ve yetersiz materyal sonuçlarını alan sitolojik tanımlar

2.6.5. USG Eşliğinde İİAB

Yüksek frekanslı sonografi, boyun anatomisi ve tiroid bezi morfolojisini detayıyla gösterebilmektedir (21). USG'nin günümüzde yaygın olarak kullanımı 'tiroid insidentilomasi' olarak adlandırılan sıklıkla 1 cm'den küçük şüphe çekmeyen nodüllerin tespitinde yardımcı olmuştur (55). Tiroid USG endikasyonları çok çeşitlidir. Eğer boyun kısa, yağlı ya da geniş ise yani boyun palpasyonu zor ise USG fizik muayeneye destek olur. USG yalnızca 1 cm'den küçük palpe edilemeyen nodüllerin saptanmasında değil lokalizasyonundan yada boyun anatomisinden dolayı palpe edilemeyen 2-3 cm'lik nodüllerin tespit edilmesinde son derece

yararlıdır. USG ayrıca kistik bir sıvının boşaltılması ya da nondiagnostik tespit edilen bir nodülün tekrar aspirasyonu için kullanılabilir.

USG eşliğinde İİAB'nin doğru ve kesin tanıyı koymada mükemmel bir tanı yöntemi olduğu birçok çalışmada gösterilmiştir (56-59). Bu oranlar %80-95 olarak bildirilmiştir. USG eşliğinde İİAB eğer kistik bir materyal varsa tamamen boşaltılmasına ve kistin tama yakın kollapsına neden olabilmektedir. Bazı araştırmacılar USG ve İİAB'nin birlikte kullanılmasının erken evre kanserleri yakalamada çok etkili olduğunu belirtirler (38).

USG eşliğinde perkütan etil alkol ilk kez rekürren ya da persistan hiperparatiroidizmi olan hastalarda özellikle yüksek cerrahi riski olan hastalarda kullanılmıştır. Günümüzde alkol tedavisi tiroid nodüllerine uygulanmaktadır (60-64). Lippi ve ark. (62) 429 kişiyi içeren geniş merkezli bir çalışmada %56 toksik nodül ve %44 nontoksik hiperfonksiyone nodül oranları tespit ettiler. USG eşliğinde nodüller içerisine yapılan etil alkol enjeksiyonunu takiben 12 ay sonra hastaların %74 ünde ötiroidi saptadılar. Papini ve ark. (61) benign tiroid nodüllerinin tedavisinde etanol enjeksiyonunu araştırmışlar ve bu tedavinin endikasyonlarını sıcak toksik nodüller, nontoksik sıcak nodüller, toksik multinodüler guatr ve tiroid kistleri olarak belirlemişlerdir. Soliter nodülü olan hastalarda eğer nodüllerin volümü 10 ml'den az ise yüksek volümlü nodüllere oranla tedaviye daha iyi cevap verdiklerini tespit ettiler. Etanol tedavisini ayaktan hastalara uyguladılar ve bu tekniğin 10 dakikayı aşmayan lokal yada genel anestezi gerektirmeyen bir tedavi olduğunu saptadılar. USG eşliğinde etanol enjeksiyonu güvenilir ve efektif bir tedavi şeklidir. Valcavi ve ark. (65) etanol enjeksiyonunu benign tiroid kistlerine tedavi etmek için kullanmışlardır. Geçici disfoni ve ağrı gibi komplikasyonlarla karşılaşmışlar fakat kalıcı hasar rapor etmemişlerdir. Hastaların üçte ikisi tek enjeksiyonla tedavi edilebilmiştir. Bu tedavi serum tiroglobulin seviyesinde akut ve bariz bir yükselme fakat tiroid hormonlarında hafif bir yükselmeye sebep olmuştur. Ayrıca enjekte edilen etanolün kan dolaşımına karıştığına dair bilgi mevcut olmayıp enjeksiyon sonrası serum alkol seviyeleri normal tespit edilmiştir.

Zingrillo ve ark. (66) 10 ml'den büyük benign soğuk tiroid nodülleri olan 41 hastayı etanol ile tedavi etmişler, ardından 12-36 ay takip etmişler ve semptomların bariz şekilde azaldığını tespit etmişlerdir. Sonuç olarak semptomatik büyük benign soğuk nodüllerin tedavisinde etanol güvenilir ve efektif olup, yüksek cerrahi riski olan yada cerrahi tedaviyi reddeden hastaların tedavisinde alternatif bir yöntem olarak kabul edilmiştir.

Bennedbaek ve ark. (67) tek solid kolloid nodülü olupta tiroksin kullanan ötiroid hastalarda tek doz etanol enjeksiyonunun tedavisini kullanan hastalarla karşılaştırmışlar ve 12 ay sonra ortalama nodül çapında azalmayı alkol grubunda T4 grubuna oranla daha fazla

bulmuşlardır. Tek doz etanol tedavisinin tiroksin tedavisine göre daha etkili olduğu kanısına varmışlardır.

2.6.6. İİAB DE TUZAKLAR

Tecrübeli bir sitopatolog; aspirasyonun yeterliliği, sellüler atipi, uygulama tekniği immün boyamanın yorumlanması ve lenfoma ile lenfositik tiroiditin ayrımı gibi problemleri dışlamada dikkatli olmalıdır. Büyük nodüllerin daha muhtemel yanımlara neden olabileceği bilinmeli, aspirasyonlar multipl bölgelerden yapılmalıdır. Malign hücrelerin yokluğu ve asellülerite maligniteyi ekarte ettirmemelidir. Multinodüler glandda ulaşılabilen tüm nodüllerden biyopsi yapılmalıdır.

2.6.7. TEKRAR BİYOPSİ ENDİKASYONLARI

Büyüyen nodüller, aspirasyon sonrası tekrarlayan kistik oluşumlar, ilk biyopside nondiagnostik materyal tanısı ve T4 baskılama tedavisi sonrası persiste eden nodüllerde tekrar biyopsi yapma endikasyonu doğar. Genel olarak sitolojik olarak benign nodüllerin tekrar biyopsisi önerilmez. Sadece biyopsi işlemi yapılırken ilk aspirasyondan sonra ilk 6-12 dakikada yapılacak biyopsi tekrarı yanlış negatiflik oranını azaltır.

Cherade ve ark. (68) tekrarlayan biyopsilerin yanlış negatiflik oranlarını %1.3 ün altına düşürdüğünü göstermişlerdir. Tekrarlayan biyopsilerin kanser tanılarının atlamamak için koruyucu bir işlem olduğu kesinlik kazanmıştır.

3. MATERYAL VE METOD

Bu çalışmaya Vakıf Gureba Eğitim ve Araştırma Hastanesi II. Kulak Burun Boğaz Hastalıkları Kliniğinde Ocak 2003 ile Şubat 2006 tarihleri arasında tanısıl amaçlı tiroid İİAB yapılan ve ardından cerrahi uygulanan 10'u erkek, 27'si kadın 37 hasta dahil edildi. Bu hastalar, yapılan İİAB'nin sensitivitesi ve uygulanan cerrahiler yönünden retrospektif olarak incelendi.

Klinik muayenede tiroide palpabl nodül varlığına, nodülün özelliklerine (kıvamı, büyüklüğü, mobilitesi) ve servikal lenfadenopati varlığına dikkat edildi. Preoperatif değerlendirmede tüm hastalara tiroid USG eşliğinde İİAB ve tiroid fonksiyon testleri yapıldı. Tüm hastalara uygulanan cerrahiler ve sonrasında oluşan komplikasyonlar, cerrahi öncesi yapılan İİAB sonuçları, ikinci biyopsiye ihtiyaç duyulanlar ve sebepleri ile postoperatif patoloji sonuçları kaydedildi.

İİAB 22-23 numaralı 10 cc'lik enjektörler kullanılarak yapıldı. Bir noktadan cilt, cilt altı geçilerek kitleye ulaşıldı ve enjektör haznesine 3-4 cc hava çekilerek iğne ucu kitleden çıkmayacak şekilde ileri, geri, içe, dışa, oblik yönlere 4-5 kez keskin şekilde hareket ettirildi.

Materyel iğne ucunda görüldüğünde yavaş bir şekilde negatif basınç ortadan kaldırıldı. Önce enjektör ayrılıp daha sonra da iğne ucu çekildi. Elde edilen aspirat lamların üzerine püskürtüldü. Lamlar %95'lik alkolde fikse edildi. İİAB sonuçları, postoperatif histopatolojik sonuçlarla karşılaştırıldı.

Çalışmamızda İİAB neticesinde karşılaşılan malignite oranları postoperatif patoloji sonuçlarıyla istatistiksel olarak karşılaştırıldı. İstatistiksel test olarak "Fischer's Exact test" kullanıldı ve $p < 0.05$ istatistiksel olarak anlamlı kabul edildi.

4.BULGULAR

Yaşları 19 ile 67 arasında değişen (ortalama: 41.91, SD: 12.54) 10'u erkek 27'si kadın olmak üzere toplam 37 hasta çalışmaya dahil edildi.

Klinik muayenede 35 hastada palpabl muhtelif çaplarda nodüller tespit edildi. Bunların 15'inde tek 20'sinde çok sayıda nodül bulunmaktaydı. Hastaların 2'sinde tiroid gland muayenesi normaldi. Bunların birinde sol boyunda sternocleidomastoid adele altında ele gelen ağrısız kitle tespit edildi.

Preoperatif USG incelemesinde hastaların 7'sinde (%18.9) bilateral kistik nodüler hiperplazi, 13'ünde (%35.1) bilateral multinodüler guatr, 5'inde (%13.5) tek soliter nodül, 3'ünde (%8.1) tek kistik nodül, 7'sinde (%18.9) bilateral nodüler hiperplazi, 1'inde kalsifiye ve nekrotik multipl nodüller ve 1'inde ise tek solid nodül ile birlikte sol boyunda yaygın lenfadenopatiler mevcuttu.

Hastaların USG eşliğinde yapılan İİAB sonuçları değerlendirildiğinde 6'sında (%16.2) benign kistik nodüler hiperplazi, 19'unda (%51.3) benign foliküler hiperplazi, 2'sinde (%5.4) benign hiperplastik nodül, 4'ünde (%10.8) benign koloidal hiperplastik nodül, 3'ünde (%8.1) papiller ca, 1'inde benign solid nodül, 1'inde düzensiz atipik tiroisitli şüpheli hiperplazi, 1'inde benign kistik foliküler hiperplazi tespit edildi. Hastaların 3'ünde (%8.1) ikinci İİAB'ye ihtiyaç duyuldu. Bu 3 hastanın ilkinde birinci İİAB atipik tiroisitli şüpheli lezyon gelmiş olup ikinci İİAB sonucu benign foliküler hiperplazi idi. Fakat postoperatif patoloji sonucu Hashimoto tiroiditi idi. İkinci hastada iki İİAB sonucuda benign hiperplastik nodül olarak tespit edilmiş olup postop patoloji sonucu da toksik nodüler guatr idi. Üçüncü hastada ise ilk İİAB sonucu benign foliküler hiperplazi ikinci ise papiller karsinom idi postoperatif sonucu papiller ca ile geldi.

Hastaların postoperatif patoloji sonuçları değerlendirildiğinde; 5'inde (%13.5) papiller ca, 4'ünde (%10.8) toksik nodüler guatr, 5'inde (%13.5) diffüz mikrofistiküler adenomatöz hiperplazi ve kistik nodüler koloidal stroma, 2'sinde (%5.4) yalnızca diffüz adenomatöz

hiperplazi, 1'inde diffüz adenomatöz hiperplazi ile birlikte ektopik timus, 1'inde Hashimoto tiroiditi, 1'inde foliküler adenom, 8'inde (%21.6) nodüler koloidal hiperplazi, 2'sinde (%5.4) lenfositik tiroidit, 3'ünde (%8.1) mikrokalsifiye kistik nodüler koloidal stroma, 1'inde mikrofoliküler adenomatöz nodül, 1'inde kistik nodüler koloidal stroma ile birlikte lenfositik tiroidit, 2'sinde (%5.4) kistik makrofoliküler koloidal stroma, 1'inde nodüler adenomatöz hiperplazi tespit edildi. Yapılan İİAB neticesinde 37 hastanın 3 ünde, postoperatif patolojik değerlendirme neticesinde de 37 hastanın 5 inde malignite saptanması istatistiksel olarak karşılaştırıldığında ($p=0.355$) iki grup arasında istatistiksel olarak fark olmadığı görüldü ($p>0.05$). Bu sonuç bize vaka sayısı az olsada tanısal olarak İİAB'nin güvenilirliğini gösterdi.

Hastalara yapılan cerrahi prosedürler incelendiğinde; 17'sine (%45.9) sağ istmolobektomi, 12'sine (%32.4) sol istmolobektomi, 1'ine sadece istmusektomi, 1'ine sadece parsiyel lobektomi, 1'ine subtotal tiroidektomi, 5'ine total tiroidektomi (%13.5) ve bunlardan 3'üne de ek olarak sol fonksiyonel boyun diseksiyonu yapıldı.

Cerrahi sonrası hastalarda oluşan komplikasyonlar incelendiğinde sağ istmolobektomi geçiren bir hastada postop 6. saatte hemoraji nedeniyle reoperasyon, diabeti olup sol istmolobektomi geçiren bir hastada 3 ay süreyle geçici vokal kord paralizisi nedeniyle ses kısıklığı görüldü. Papiller Ca tanısı ile total tiroidektomi ve sol fonksiyonel boyun diseksiyonu geçiren yaşlı bir hastada postoperatif 33. günde eksitus görüldü.

Tüm hastalar yanlış negatiflik, yanlış pozitiflik ve şüpheli İİAB açısından değerlendirildiğinde; yanlış negatiflik 5 papiller Ca hastasının 1 inde (%20) görülürken, yanlış pozitifliğe hiçbir hastada rastlanmadı. Şüpheli olarak yorumlanan İİAB ise ilk biyopsi sonucu "düzensiz atipik tiroisitler" olan ve yapılan ikinci İİAB sinde benign foliküler hiperplazi gelen bir hastanın postoperatif patoloji sonucunun Hashimoto tiroiditi gelmesiydi.

Çalışmaya alınan 37 hastanın ilk İİAB sonuçları, ikinci İİAB sonuçları, postoperatif patoloji sonuçları ve uygulanan cerrahiler Tablo 4'de gösterilmiştir.

| Hasta No | Cins Yaş | İlk İİAB sonuçları | İkinci İİAB sonuçları | Postoperatif patoloji sonuçları | Cerrahi |
|----------|----------|------------------------------------|-----------------------------|--|------------------|
| 1 | K,35 | Benign kistik nodüler HP | yok | Kistik nodüler koloidal stroma lenfositik tiroidit | Sağ İL |
| 2 | K,63 | Benign kistik nodüler HP | yok | Mikrofoliküler adenomatöz kistik nodüler koloidal stroma | Sağ İL |
| 3 | K,51 | Düzensiz Atipik tiroisitli şüpheli | Benign foliküler hiperplazi | Hasimato tiroiditi | Sağ İL |
| 4 | K,39 | Benign foliküler HP | yok | Difüz adenomatöz hiperplazi ve ektopik timus | Sol İL |
| 5 | K,22 | Benign hiperplazik nodül | Benign hiperplazik nodül | Toksik nodüler guatr | Sol İL |
| 6 | K,27 | Benign foliküler HP | yok | Kistik makrofoliküler koloidal stoma | Parsiyel L |
| 7 | E,32 | Papiller Ca | yok | Kapsüler-perikapsüler invazyonlu Papiller Ca | Total T, Sol FBD |
| 8 | E,25 | Benign kistik foliküler HP | yok | Nodüler guatr | Sol İL |
| 9 | E,56 | Benign hiperplazik nodül | yok | Toksik nodüler guatr | Sağ İL |
| 10 | K,35 | Benign kistik hiperplazik nodül | yok | Lenfositik tiroidit | Sol İL |
| 11 | E,29 | Benign foliküler HP | yok | Mikrofoliküler adenomatöz kistik nodüler koloidal stroma | Sol İL |
| 12 | K,42 | Benign foliküler HP | yok | Mikrofoliküler adenomatöz kistik nodüler koloidal stroma | Sol İL |
| 13 | K,67 | Benign foliküler HP | yok | Nodüler adenomatöz hiperplazi | Total T |
| 14 | K,41 | Benign foliküler HP | yok | Toksik nodüler guatr | Sol İL |
| 15 | K,48 | Benign foliküler HP | yok | Mikrokalsifiye Kistik nodüler koloidal stroma | Sol İL |
| 16 | K,39 | Benign foliküler HP | yok | Nodüler koloidal hiperplazi | Sol İL |
| 17 | E,30 | Benign kistik hiperplazik nodül | yok | Mikrokalsifiye Kistik nodüler koloidal stroma | Sol İL |
| 18 | E,54 | Benign solid nodül | yok | Foliküler adenom | Sağ İL |
| 19 | K,33 | Benign kistik hiperplazik nodül | yok | Nodüler hiperplazi | Sol İL |
| 20 | K,41 | Benign foliküler HP | yok | Toksik hemorajik kistik nodüler guatr | Total T |
| 21 | E,39 | Benign foliküler HP | yok | Makrofoliküler nodüler koloidal tiroidit | Sağ İL |
| 22 | K,57 | Benign foliküler HP | yok | Nodüler koloidal hiperplazi | Subtotal T |
| 23 | K,42 | Benign koloidal hiperplazik nodül | yok | Difüz adenomatöz hiperplazi, kistik nodüler dejenerasyon | Sağ İL |
| 24 | E,49 | Benign foliküler HP | yok | Difüz adenomatöz hiperplazi, kistik nodüler dejenerasyon | Sol İL |
| 25 | K,40 | Benign foliküler HP | yok | Difüz ve adeomatöz hiperplazi | Sağ İL |
| 26 | E,62 | Benign foliküler HP | Papiller karsinom | Papiller karsinom | Total T, Sol FBD |
| 27 | E,65 | Papiller Ca | yok | Papiller karsinom | Total T, Sol FBD |
| 28 | K,25 | Benign koloidal hiperplazik nodül | yok | Mikrofoliküler adenomatöz nodül | İstmusektomi |
| 29 | K,57 | Benign foliküler HP | yok | Nodüler hiperplazi | Sağ İL |
| 30 | K,37 | Benign foliküler HP | yok | Nodüler hiperplazi | Sağ İL |
| 31 | K,19 | Benign koloidal hiperplazik nodül | yok | Nodüler koloid struma | Sağ İL |
| 32 | K,56 | Benign foliküler HP | yok | Mikrokalsifiye kistik nodüler koloidal struma | Sağ İL |
| 33 | K,32 | Benign kistik hiperplazik nodül | yok | Lenfositik tiroidit | Sağ İL |
| 34 | K,44 | Benign foliküler HP | yok | Nodüler koloidal tiroid | Sağ İL |
| 35 | K,39 | Benign koloidal hiperplazik nodül | yok | Difüz adenomatöz hiperplazi | Sağ İL |
| 36 | K,37 | Benign foliküler HP | yok | Papiller karsinom | Sağ İL |
| 37 | K,42 | Papiller Ca | yok | Papiller karsinom | Sağ İL |

Tablo 4: Hastaların ilk İİAB, ikinci İİAB ve postoperatif patoloji sonuçları ile uygulanan cerrahiler (K:Kadın, E:Erkek, HP:Hiperplazi, İL:İstmolobektomi, L:Lobektomi, T:Tiroidektomi, FBD:Fonksiyonel boyun diseksiyonu)

5.TARTIŞMA

USG eşliğinde yapılan İİAB, konvansiyonel İİAB'ye göre alternatif bir metod ve nonpalpabl nodüllerin değerlendirilmesinde, konvansiyonel İİAB ile nondiagnostik tanı almış nodüllerin tekrar değerlendirilmesinde tanısal değeri daha yüksek bir biyopsi işlemidir.

Konvansiyonel İİAB ile yapılmış biopsi sonuçlarında nondiagnostik ve yanlış negatif tanıların büyük çoğunluğunu kistik nodüller oluşturur. Bu, kompleks (solid-kistik) tiroid nodüllerinin değerlendirilmesinde USG eşliğinde İİAB'nin tanısal değerini bir kez daha gösterir. USG eşliğinde İİAB palpe edilemeyen yada zor palpe edilen nodüllerin değerlendirilmesinde yüksek oranda efektif ve tanısal bir metod olmasının yanında son yıllarda kompleks tiroid nodüllerinin de tanısında değeri artmıştır. Braga ve ark. (69) 124 kompleks nodülü olan ve 113 hastadan oluşan bir çalışmada USG eşliğinde İİAB'nin etkinliğini araştırmışlar, bu metodun yüksek oranda efektif ve nodüllerin %94'ünde sitolojik değerlendirme için yeterli aspirat alımını sağladığı sonucuna varmışlar ve USG eşliğinde yapılan İİAB nin kompleks nodüllerin değerlendirilmesinde mükemmel bir tanı yöntemi olduğunu belirtmişlerdir.

USG olmadan yapılan İİAB ile nondiagnostik tanı alan hastalara yapılan tekrarlayan İİAB'ler ile doğru teşhis koyma her seferinde %50 oranında artar. Burada USG eşliğinde İİAB'nin yararı tartışılmazdır. Fakat yinede sellüler preparatlar için %4-16 oranında yetersiz materyal tanısıyla karşılaşmaktayız (70). Alexander ve arkadaşları 6 yıllık bir çalışma neticesinde USG eşliğinde İİAB'nin nondiagnostik sonuçlarını % 13 olarak bulmuşlardır ve kistik içeriği en fazla olan nodüllerde nondiagnostik tanı alma olasılığının en yüksek olasılık olduğunu belirtmişlerdir. Kistik komponent oranı % 75 'in üzerinde olan nodüllerde nondiagnostik İİAB tanı oranı % 36'lara çıkmıştır (70).

Bunun dışında İİAB'nin başarısını etkileyen nodül boyutunun küçük oluşu, troid bez içinde nodülün pozisyonu, hastanın yaşı ve boynun durumu gibi etkenlerdir. Tekrarlayan USG eşliğinde İİAB de nondiagnostik tanı alanların % 63'ünde tanısal örnekleme sağlanabilir

Kistik tiroid nodüllerinde nondiagnostik İİAB oranlarının yüksek oluşu foliküler hücrelerin seyrek oluşuna ya da yokluğuna bağlıdır. Uzun yıllar kistik nodüllerin tanı ve tedavisinde sıvının basitçe aspirasyonunun etkinliğine inanıldı. Günümüzde yüksek rezolusyonlu USG nin kullanımı bu tür nodüllerin natürünü daha iyi anlamamıza, başlangıçta kistik olarak değerlendirilen birçok lezyonun kompleks yapıda olduğunu anlamamıza olanak sağladı. Biz çalışmamızda 37 hastanın 10'unda (%27) kistik lezyonla karşılaşıldı. Bunların

7'si bilateral kistik nodüler hiperplazi (%70), 3'ü ise tek kistik nodül (%30) idi. Kompleks yapıda olanların %70 oranında bulunması USG eşliğinde İİAB'nin önemini göstermektedir.

Nondiagnostik ya da yetersiz şeklinde adlandırılan sonuçlar foliküler neoplazm ya da şüpheli hipersellüler smear şeklinde karşımıza çıkar. İİAB'nin avantajlarından biri de eğer ilk biopsi sonucu yetersiz geldiyse 3-4 ay içerisinde kolaylıkla tekrarlanabilir olmasıdır. Eğer biopsi sonucu açıkça benign geldiyse hasta baskılayıcı tedavi ile takip edilmelidir. Cerrahi patoloji sonuçlarının değerlendirilmesinde tiroid kanser insidansının %14'lerden %29'lara çıkmasında ve bakım ve tedavi masraflarının yaklaşık %25 oranında azalmasında İİAB'nin kullanıma başlanması direkt etkili olmuştur.

Literatür incelendiğinde nondiagnostik ya da yetersiz materyel tanıları yaklaşık %20 oranında görülmektedir (70). Alexander ve arkadaşlarının (70) 1128 hastayı kapsayan ve 1458 nodül üzerinde yaptıkları bir çalışmada, toplam 950 hastaya 1269 kez aspirasyon yaparak tanı koymuşlar fakat 178 hastaya 189 kez aspirasyon yaparak tanı koyamamışlardır. Bunun sebebini kistik komponentin varlığına ve yoğunluğuna bağlamışlardır. USG eşliğinde İİAB ye rağmen nondiagnostik materyel tanısı özellikle kistik içeriği fazla olan nodüllerde saptanmış olup sıklıkla başarılı ve tekrarlayan aspirasyonlar neticesinde en aza indirilmiştir (70). Çalışmamızda 37 hastanın 10'unda (%27) kistik komponentle karşılaşmamıza rağmen hiçbir hastanın nondiagnostik materyel tanısı almamasını vaka sayımızdaki azlığa bağlandı.

Tiroid nodülleri adult populasyonun yarısından fazlasında görülür ve prevalansı yaş ile artar. Genel nüfusta tiroit odüler hastalığı sık olmasına rağmen bu nodüllerin malign olma olasılığı yüksek değildir. Yapılan bazı otopsi çalışmalarında tiroit nodüleritesi yaklaşık %37 bulunmuş ve bunların da %12 sinin tek nodül olduğu saptanmıştır. Genel nüfusta tiroit nodüler hastalığının klinik olarak görülme olasılığı %4-5'dir. Bunların ancak %3.5 i maligndir. Malignite oranı düşük olmasına rağmen nodüllerin ayırıcı tanısı mutlaka yapılmalıdır. Muayenede kitlenin kliniği, sertliği, fiske olup olmadığı, kordların durumu, bası bulgularının varlığı, boyun lenfatiklerinin durumu belirlendikten sonra İİAB yapılmalıdır (71). Tiroid nodülü olan hastaları değerlendirirken 1 cm ya da daha fazla çaplı nodülü olan hastalarda USG eşliğinde İİAB ile birlikte serum TSH düzeylerinin ölçümünde gereklidir. Bu yaklaşım tiroid kanserlerinin tanısını kolaylaştırır.

Nondiagnostik tiroid nodülleri içerisinde malignite oranı yapılan çalışmalarda %5-10 oranında bildirilmiştir. Alexander ve ark. (70) bu oranı %5 olarak bildirdiler ve hastaların tamamında papiller karsinomu saptadılar. Zamanla çapında küçülme olan ve aynı kalan nodüllerde malignite oranlarının düşük olduğunu tespit ettiler.

Sclabas ve ark. (72) 2003 yılında 240 hasta üzerinde yaptıkları bir çalışmada yanlış negatif, yanlış pozitif ve nondiagnostik oranlarını yayınladılar. Yanlış pozitif sonuçların nadir olduğunu bu geniş serilerinde %4 olarak saptadıklarını belirttiler. Literatürde bu oran % 0-9 oranlarında (73-78) bildirilmiştir. Sclabas ve arkadaşları yanlış pozitifliğe sebep olan 3 hastanın 2'sinde hiyalinize trabeküler adenom morfolojisi saptadılar ve bu hastaları papiller karsinom ile karıştırdılar. Diğer 3. hasta ise tartışmalı olup vasküler ve kapsüler invazyonun görülememesi ve sitolojik özelliklerin papiller karsinoma lehine olması postoperatif metastatik foliküler Ca tanısının atlanmasına sebep oldu. Çalışmamızdaki yanlış pozitiflik oranları ise literatürdeki oranlarla uyumlu idi. Aynı çalışmada araştırmacılar yanlış negatiflik oranını iki hastada (%4) tespit ettiler. Bu oran literatürdeki %2-7 oranları ile uyumluydu (73-78). Çalışmamızda bu oranı %20 olarak tespit ettik ve bu oranın yüksek olmasını vaka sayımızın az olmasına bağlandı.

Yaptığımız İİAB neticesinde 37 hastanın 3 ünde, patolojik muayene neticesinde de 37 hastanın 5 inde malignite saptanmasını istatistiksel olarak karşılaştırdığımızda ($p=0.355$) iki grup arasında istatistiksel olarak fark saptanmadı ($p>0.05$). Bu sonuç bize vaka sayısı az olsa da serimizde tanısal olarak İİAB nin güvenilirliğini gösterdi.

Sclabas ve arkadaşları nondiagnostik İİAB sonuçlarını değerlendirirken tiroid nodüllerindeki skleroz, kalsifikasyon, geniş kistik degeneratif alanlar ve nekrotik yapının aspirasyonu güçleştirdiğini belirtmişlerdir (72) ve sonuç olarak aspirasyonlar deneyimli bir uzman tarafından USG altında yapıldığında ve tecrübeli bir sitopatolog değerlendirdiğinde yanlış negatif veya pozitiflik oranlarının çok nadir olduğunu göstermişlerdir.

Otonomik bulgular olmaksızın foliküler ve Hurthle hücreli neoplazmi olan hastaların tedavileri ise hala tartışmalıdır. Tiroid nodülleri 2 cm veya altında olan 45 yaş ve altındaki hastalarda gözlem veya parsiyel tiroidektomi tercih edilebilir. Gözlenecek hastalar yüksek kalitede USG ile takip edilmelidir. Cerrahi tercih edilecekse intraoperatif frozen-section uygulanmalı, eğer invazif karsinom histolojik bulguları yoksa ve preoperatif USG bulguları normale operasyon sırasında karşı lobun bırakılabileceği akılda tutulmalıdır. Eğer histopatolojik analizde invaziv karsinom bulundu ise tekrar operasyon tercihi hasta ve tümör faktörlerine ve risk faktörlerine göre belirlenmelidir. Bunun aksine hastalar 45 yaş ve üzerinde ise ve İİAB sonuçları foliküler Ca veya Hurthle hücreli neoplazmi gösteriyor yada nodül çapı 2 cm'den büyük ise parsiyel tiroidektomi yanında total tiroidektomininde risk ve yararları belirtilmelidir. Eğer hastada tiroid hormon bağımlılığı endişesi yoksa 45 yaş üstü ve nodül çapı 2 cm den büyük olan hastalarda total tiroidektomi tercih edilmelidir (79,80).

6. SONUÇ VE ÖZET

Çalışmamız 37 hasta üzerinde yapıldı ve preoperatif İİAB sonuçları ile postoperatif patoloji sonuçlarının korelasyonu karşılaştırıldı. İİAB bazen tanı koydurucu olmaması dolayısıyla tekrar edilmesi gerekliliği, çok az da olsa yalancı sonuçların alınabilmesi ve deneyimli uygulayıcı ve sitopatoloğa ihtiyaç duyulması gibi olumsuz yanları olsa da ameliyat öncesi tanı konması ve sonrasında yapılacak ameliyatın tipinin seçimi konusunda uygulanması gereken bir tanı yöntemidir.

Çalışmamızda yapılan İİAB neticesinde 37 hastanın 3 ünde, patolojik muayene neticesinde de 37 hastanın 5 inde malignite saptanması istatistiksel olarak karşılaştırıldığında ($p=0.355$) iki grup arasında istatistiksel olarak fark olmadığı görüldü ($p>0.05$). Bu sonuç bize vaka sayısı az olsada serimizde tanısal olarak İİAB nin güvenilirliğini gösterdi.

Çalışmamızda yalancı negatiflik oranı %20 idi bu oranın yüksek oluşunu vaka sayımızdaki azlığa bağladık yalancı pozitiflik oranı ise literatür ile aynıydı.

Çalışmamızla USG eşliğinde yapılan İİAB tiroid nodüllerine yaklaşımda güvenilir ve uygulanması gerekli bir tanı yöntemi olduğu kanısına vardık.

7. KAYNAKLAR

- 1-Sadler GP, Clark OH. Thyroid and parathyroid. Schwartz SI, Shires GT, Spencer FC: Principles of surgery, 7th ed. McGraw-Hill New York.1999;36:1661-1687
- 2-Ureles AL. Thyroidology-Reflections on Twentieth Century history. Falk S (ed) Thyroid Disease. Raven Press. New York.1990;1:1-14
- 3-Ünal A. Klinik Cerrahi Onkoloji. Tiroid Kanserleri 1997;27:351-360
- 4- Henry JF. Surgical anatomy and embryology of the thyroid and parathyroid glands and recurrent and external laryngeal nerves. Clark OH, Duh QY (ed). Textbook of Endocrine Surgery. WB Saunders Philadelphia. 1997;2:8-14
- 5- Skandalakis JE, Skandalakis PN, Skandalakis LJ. Anatomy of the thyroid gland. In Surgical Anatomy and Technique. Springer-Verlag. New York 1995;31-44
- 6- Dere F. Glandula Thyroidea ve Parathyroidea. Anatomi 1990; 497-502
- 7- Kuran O. Sistematik anatomi. 3.baskı. Filiz kitabevi. İstanbul.1993;7:631-632
- 8- Tezelman ST, Siperstein AE. Signal transduction in thyroid neoplasms. Clark OH, Duh QY (ed): Textbook of Endocrine Surgery. WB Saunders. Philadelphia. 1997;28:214-227
- 9- Kaynaroğlu ZV. Tiroid fizyolojisi ve fonksiyon testleri. Sayek İ. (ed). Temel Cerrahi. 2. baskı. Güneş Kitabevi. Ankara. 1996;15:1523-1524
- 10- Guyton AC. Tiroid bezi ve Metabolik Hormonlar. İn Tıbbi Fizyoloji. 3. baskı. Nobel/W.B.Saunders. İstanbul 1989;2:1293-1309
- 11- Yıldırım S, İşgör A. Tiroid fonksiyon testleri. İşgör A (ed). Tiroid hastalıkları ve Cerrahisi. Avrupa Tıp Kitapçılık. İstanbul 2000;3:139-152
- 12- Singer AP. Clinical Approach to Thyroid Function Testing. Falk SE. Thyroid Disease: Second Edition. Lippincott Raven. Philadelphia. 1997;4:41-52
- 13- Tunçbilek A. Direkt Radyografi, Bilgisayarlı Tomografi, Ultrasonografi, Renkli Doppler Ultrasonografi. İşgör A (ed) Tiroid Hastalıkları ve Cerrahisi. Avrupa Tıp Kitapçılık. İstanbul. 2000;3:169-175
- 14- Noyek AM, Finkelstein DM, Witterick IJ, Kirsh JC. Diagnostic Imaging of the Thyroid Gland. Falk SE. Thyroid Disease: Second Edition. Lippincott Raven. Philadelphia. 1997;9:135-143
- 15- Wilson AG, O'Mara RE. Uptake Tests, Thyroid and Whole Body Imaging with Isotopes. Falk SE. Thyroid Disease: Second Edition. Lippincott Raven. Philadelphia.1997;8:113-131
- 16- İnce Ü. İnce İğne Aspirasyon Biyopsisi Tekniği. İşgör A (ed). Tiroid Hastalıkları ve Cerrahisi. İstanbul, Avrupa Tıp Kitapçılık İstanbul.2000;3:187-194

- 17-Tollin SR, Mery GM, Jelveh N, Fallon EF, Mikhail M, Blumenfeld W, Perlmutter S. The use of fine-needle aspiration biopsy under ultrasound guidance to assess the risk of malignancy in patients with a multinodular goiter. *Thyroid* 2000;10:235-239
- 18-Watters DA, Ahuja AT, Evans RM, Chick W, King WW, Metreweli C, Li AK. Role of ultrasound in the management of thyroid nodules. *Am J Surg.* 1992;164:654-660
- 19-Tomimori EK, Camargo RY, Bisi H, Medeiros-Neto G. Combined ultrasonographic and cytological studies in the management of thyroid nodules. *Biochimie.* 1999;81:447-451
- 20-Kakkos SK, Scopa CD, Chalmoukis AK, Karachalios DA, Spiliotis JD, Harkoftakis JG, Karavias DD, Androulakis JA, Vagenakis AG. Relative risk of cancer in sonographically detected thyroid nodules with calcifications. *J Clin Ultrasound.* 2000;28:347-352
- 21- Gharib H. Changing concepts in the diagnosis and management of thyroid nodules. *Endocrinol Metab Clin North Am* 1997;26:777-800
- 22- Solomon D. Fine needle aspiration of the thyroid: an update. *Thyroid Today* 1993;16:1-9
- 23- Santos JE, Leiman G: Nonaspiration fine needle cytology. Application of a new technique to nodular thyroid disease. *Acta Cytol* 1988;32:353-356
- 24- Goellner JR, Gharib H, Grant CS, Johnson DA. Fine needle aspiration cytology of the thyroid, 1980 to 1986. *Acta Cytol* 1987;31:587-590
- 25- Atkinson BF. Fine needle aspiration of the thyroid. *Monogr Pathol* 1993;35:166-199
- 26- Oertel YC. Fine-needle aspiration and the diagnosis of thyroid cancer. *Endocrinol Metab Clin North Am* 1996;25:69-91
- 27- Singer PA: Evaluation and management of the solitary thyroid nodule. *Otolaryngol Clin North Am* 1996;29:577-591
- 28- Powers CN, Frable WJ. *Fine-Needle Aspiration Biopsy of the Head and Neck.* Boston, Butterworth-Heinemann, 1996
- 29- Hamburger JI. Diagnosis of thyroid nodules by fine needle biopsy: use and abuse. *J Clin Endocrinol Metab* 1994;79:335-339
- 30- Hales MS, Hsu FS. Needle tract implantation of papillary carcinoma of the thyroid following aspiration biopsy. *Acta Cytol* 1990;34:801-804
- 31- Giuffrida D, Gharib H. Controversies in the management of cold, hot, and occult thyroid nodules. *Am J Med* 1995;99:642-650
- 32- Gharib H, Goellner JR, Johnson DA. Fine-needle aspiration cytology of the thyroid: a 12-year experience with 11,000 biopsies. *Clin Lab Med* 1993;13:699-709

- 33- Bisi H, de Camargo RY, Longatto Filho A. Role of fine-needle aspiration cytology in the management of thyroid nodules: review of experience with 1,925 cases. *Diagn Cytopathol* 1992;8:504-510
- 34- Baloch ZW, Sack MJ, Yu GH, Livolsi VA, Gupta PK. Fine-needle aspiration of the thyroid: an institutional experience. *Thyroid* 1998;8:565-569
- 35- Reeve TS, Delbridge L, Sloan D, Crummer P. The impact of fine-needle aspiration biopsy on surgery for single thyroid nodules. *Med J Aust* 1986;145:308-311
- 36- Baloch ZW, LiVolsi VA. Fine-needle aspiration of thyroid nodules: past, present, and future. *Endocr Pract* 2004;10:234-241
- 37- Caruso D, Mazzaferri EL. Fine needle aspiration biopsy in the management of thyroid nodules. *Endocrinologist* 1991;1:194-202
- 38- Gharib H, Goellner JR. Fine-needle aspiration biopsy of the thyroid: an appraisal. *Ann Intern Med* 1993;118:282-289
- 39- Gharib H. Fine-needle aspiration biopsy of thyroid nodules: advantages, limitations, and effect. *Mayo Clin Proc* 1994;69:44-49
- 40- Backdahl M, Wallin G, Lowhagen T, Auer G, Granberg PO. Fine-needle biopsy cytology and DNA analysis: their place in the evaluation and treatment of patients with thyroid neoplasms. *Surg Clin North Am* 1987;67:197-211
- 41- Gharib H, Goellner JR. Fine-needle aspiration biopsy of thyroid nodules. *Endocrine Practice* 1995;1:410-417
- 42- Kini SR. Needle aspiration biopsy of the thyroid: revisited (editorial). *Diagn Cytopathol* 1993;9:249-251
- 43- Tuttle RM, Lemar H, Burch HB. Clinical features associated with an increased risk of thyroid malignancy in patients with follicular neoplasia by fine-needle aspiration. *Thyroid* 1998;8:377-383
- 44- Schlinkert RT, van Heerden JA, Goellner JR, Gharib H, Smith SL, Rosales RF, Weaver AL. Factors that predict malignant thyroid lesions when fine-needle aspiration is "suspicious for follicular neoplasm". *Mayo Clin Proc* 1997;72:913-916
- 45- Baloch ZW, Fleisher S, LiVolsi VA, Gupta PK. Diagnosis of "follicular neoplasm": a gray zone in thyroid fine-needle aspiration cytology. *Diagn Cytopathol* 2002;26:41-44
- 46- Miettinen M, Karkkainen P. Differential reactivity of HBME-1 and CD15 antibodies in benign and malignant thyroid tumours: preferential reactivity with malignant tumours. *Virchows Arch* 1996;429:213-219

- 47- Bartolazzi A, Gasbarri A, Papotti M, Bussolati G, Lucante T, Khan A, Inohara H, Marandino F, Orlandi F, Nardi F, Vecchione A, Tecce R, Larsson O, Thyroid Cancer Study Group. Application of an immunodiagnostic method for improving preoperative diagnosis of nodular thyroid lesions. *Lancet* 2001;357:1644-1650
- 48- MacDonald L, Yazdi HM. Nondiagnostic fine needle aspiration biopsy of the thyroid gland: a diagnostic dilemma. *Acta Cytol* 1996;40:423-428
- 49- McHenry CR, Walfish PG, Rosen IB. Non-diagnostic fine needle aspiration biopsy: a dilemma in management of nodular thyroid disease. *Am Surg* 1993;59:415-419
- 50- Schmidt T, Riggs MW, Speights VO Jr. Significance of nondiagnostic fine-needle aspiration of the thyroid. *South Med J* 1997;90:1183-1186
- 51- Chow LS, Gharib H, Goellner JR, van Heerden JA. Nondiagnostic thyroid fineneedle aspiration cytology: management dilemmas. *Thyroid* 2001;11:1147-1151
- 52- Dinçer Y. Baş-boyun kitlelerinde ince iğne aspirasyon biyopsisinin tanısal değeri. Tez çalışması. İstanbul, 2004
- 53- Burch HB. Evaluation and management of the solid thyroid nodule. *Endocrinol Metab Clin North Am* 1995;24:663-710
- 54- Belfiore A, La Rosa GL. Fine-needle aspiration biopsy of the thyroid. *Endocrinol Metab Clin North Am* 2001;30:361-400
- 55- Ross DS. Nonpalpable thyroid nodules-managing an epidemic. *J Clin Endocrinol Metab* 2002;87:1938-1940
- 56- Cochand-Priollet B, Guillausseau PJ, Chagnon S, Hoang C, Guillausseau-Scholer C, Chanson P, Dahan H, Warnet A, Tran Ba Huy PT, Valleur P. The diagnostic value of fine-needle aspiration biopsy under ultrasonography in nonfunctional thyroid nodules: a prospective study comparing cytologic and histologic findings. *Am J Med* 1994;97:152-157
- 57- Danese D, Sciacchitano S, Farsetti A, Andreoli M, Pontecorvi A. Diagnostic accuracy of conventional versus sonography-guided fine-needle aspiration biopsy of thyroid nodules. *Thyroid* 1998;8:15-21
- 58- Carmeci C, Jeffrey RB, McDougall IR, Nowels KW, Weigel RJ. Ultrasound-guided fine-needle aspiration biopsy of thyroid masses. *Thyroid* 1998;8:283-289
- 59- Sabel MS, Haque D, Velasco JM, Staren ED. Use of ultrasound-guided fine needle aspiration biopsy in the management of thyroid disease. *Am Surg* 1998;64:738-741
- 60- Monzani F, Lippi F, Goletti O, Del Guerra P, Caraccio N, Lippolis PV, Baschieri L, Pinchera A. Percutaneous aspiration and ethanol sclerotherapy for thyroid cysts. *J Clin Endocrinol Metab* 1994;78:800-802

- 61- Papini E, Pacella CM, Verde G. Percutaneous ethanol injection (PEI): what is its role in the treatment of benign thyroid nodules? *Thyroid* 1995;5:147-150
- 62- Lippi F, Ferrari C, Manetti L, Rago T, Santini F, Monzani F, Bellitti P, Papini E, Busnardo B, Angelini F, Pinchera A and The Multicenter Study Group. Treatment of solitary autonomous thyroid nodules by percutaneous ethanol injection: results of an Italian multicenter study. *J Clin Endocrinol Metab* 1996;81:3261-3264
- 63- Zingrillo M, Torlontano M, Ghiggi MR, D'Aloiso L, Nirchio V, Bisceglia M, Liuzzi A. Percutaneous ethanol injection of large thyroid cystic nodules. *Thyroid* 1996;6:403-408
- 64- Monzani F, Caraccio N, Goletti O, Lippolis PV, Casolaro A, Del Guerra P, Cavina E, Miccoli P. Five-year follow-up of percutaneous ethanol injection for the treatment of hyperfunctioning thyroid nodules: a study of 117 patients. *Clin Endocrinol* 1997;46:9-15
- 65- Valcavi R, Frasoldati A. Ultrasound-guided percutaneous ethanol injection therapy in thyroid cystic nodules. *Endocr Pract* 2004;10:269-275
- 66- Zingrillo M, Collura D, Ghiggi MR, Nirchio V, Trischitta V. Treatment of large cold benign thyroid nodules not eligible for surgery with percutaneous ethanol injection. *J Clin Endocrinol Metab* 1998;83:3905-3907
- 67- Bennedbaek FN, Nielsen LK, Hegedus L. Effect of percutaneous ethanol injection therapy versus suppressive doses of L-thyroxine on benign solitary solid cold thyroid nodules: a randomized trial. *J Clin Endocrinol Metab* 1998;83:830-835
- 68- Chehade JM, Silverberg AB, Kim J, Case C, Mooradian AD. Role of repeated fineneedle aspiration of thyroid nodules with benign cytologic features. *Endocr Pract* 2001;7:237-243
- 69- Braga M, Cavalcanti TC, Collaco LM, Graf H. Efficacy of ultrasaund-guided fine-needle aspiration biopsy in the diagnosis of complex tiroid nodules. *The Journal of Clinical Endocrinology & Metabolism* 2001;86:4089-91
- 70- Alexander EK, Heering JP, Benson CB, Frates MC, Doubilet PM, Cibas ES, Marqusee E. Assessment of nondiagnostic ultrasound-guided fine needle aspirations of thyroid nodules. *J Clin Endocrinol Metab.* 2002;87:4924-7
- 71- Gedikli O. Tiroit nodülünün ayırıcı tanısında güncel temel yaklaşım ne olmalıdır? *Kulak Burun Boğaz Klinikleri Dergisi*, 2001;3:5, Sayı 1, Editör Gözlemi
- 72- Sclabas GM, Staerkel GA, Shapiro SE, Fornage BD, Sherman SI at al., Fine-needle aspiration of the thyroid and correlation with histopathology in a contemporary series of 240 patients. *Am J Surg.* 2003;186:702-9; discussion 709-10
- 73- Bakhos R, Selvaggi SM, DeJong S, et al. Fine-needle aspiration of the tyroid:rate and cause of cytohistopathologic discordance. *Diagn Cytopathol* 2000;23:233-7

- 74- Blansfield JA, Sack MJ, Kukora JS. Recent experience with preoperative fine-needle aspiration biopsy of thyroid nodules in a community hospital. *Arch Surg* 2002;137:818-21
- 75- Duek SD, Goldenberg D, Linn S, et al. The role of fine-needle aspiration and intraoperative frozen section in the surgical management of solitary thyroid nodules. *Surg today* 2002;32:857-61
- 76- Hamming JF, Vriens MR, Goslings BM, et al. Role of fine-needle aspiration biopsy and frozen section examination in determining the extent of thyroidectomy. *World J Surg* 1998;22:575-80
- 77- Kelman AS, Rathan A, Leibowitz J, et al. Thyroid cytology and the risk of malignancy in thyroid nodules: importance of nuclear atypia in indeterminate specimens. *Thyroid* 2001;11:271-7
- 78- Ravetto C, Colombo L, Dottorini ME. Usefulness of fine-needle aspiration in the diagnosis of thyroid carcinoma: a retrospective study in 37,895 patients. *Cancer* 2000;90:357-63
- 79- Tyler DS, Shaha AR, Udelsman RA, et al. Thyroid cancer: 1999 update. *Ann Surg Oncol* 2000;7:376-98.
- 80- Esnaola NF, Cantor SB, Sherman SI, et al. Optimal treatment strategy in patients with papillary thyroid cancer: a decision analysis. *Surgery* 2001;130:921-30